

**37** Congreso  
Nacional  
CENTRO DE  
CONVENCIONES  
INTERNACIONALES

Barcelona  
22/25  
MAYO 2024

**seram**  
Sociedad Española de Radiología Médica

**FERM**  
FUNDACIÓN ESPAÑOLA DE RADIOLOGÍA MÉDICA

**RC** | RADIOLEGS  
DE CATALUNYA

# Ecografía de tobillo paso a paso

Estefania Ferré Rubio<sup>1</sup>, Ana Isabel Reyes Romero<sup>1</sup>, Carlos Borrega Harinero<sup>1</sup>, Rebeca Calvache Arellano<sup>1</sup>, Esther Izquierdo Milla<sup>1</sup>, Jose Vicente Roncero Cano<sup>1</sup>, Claudia Riestra Merchan<sup>1</sup>, Antonia Gil Sierra<sup>1</sup>

<sup>1</sup>Hospital universitario de Móstoles, Móstoles



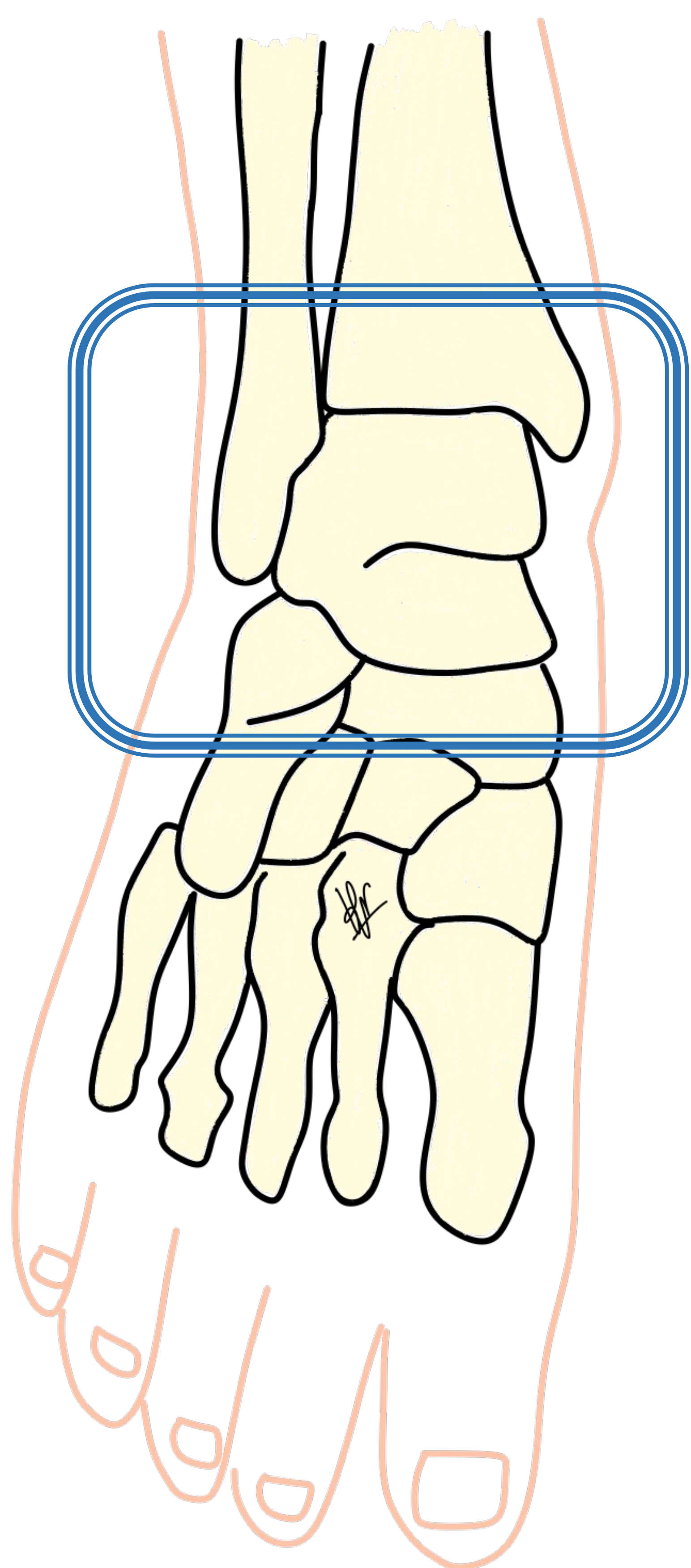
# Objetivo docente:

- La ecografía del aparato musculoesquelético es un gran reto de aprendizaje para los residentes que se inician en esta sección, siendo especialmente difícil el abordaje del tobillo por sus múltiples y complejas estructuras.
- Con este trabajo se pretende:
  - Elaborar una guía anatómica visual con esquemas sobre imágenes ecográficas que ayuden al residente de radiodiagnóstico a identificar las distintas estructuras localizadas durante la exploración, y que sirva para el aprendizaje y la realización de la ecografía sobre tobillo sano.
  - Describir la anatomía ecográfica normal sobre tobillo sano, así como puntos clave para realizar una sistemática de exploración básica de la articulación que permita obtener el máximo rendimiento y llegar al diagnóstico de forma más eficiente, sin necesidad de realizar otras exploraciones más complejas y costosas.



# Introducción

- El tobillo es una articulación compleja, formada por:
  - Articulación tibio-peronea-astragalina.
  - Articulaciones subastragalinas (anterior y posterior).



## ARTICULACIÓN TIBIOPERONEO-ASTRAGALINA

- Conformada por una “mortaja” formada por tibia y peroné en la que se introduce el astrágalo.
- Sus superficies articulares son:
  - Tróclea: formada por cara inferior de la epífisis inferior de la tibia, la cara externa del maleolo interno tibial y la cara interna del maleolo peroneo.
  - La superficie articular del astrágalo, que para esta articulación es la cúpula astragalina (en la cara superior) la que articula con tibia y peroné en distintos puntos.
- Se clasifica como una tróclea ya que realiza movimientos de **flexo-extensión**.
- Los ligamentos estabilizadores se sitúan en su mayoría a ambos lados.

## ARTICULACIONES SUBASTRAGALINAS

- Las articulaciones astrágalo-calcáneas anterior y posterior junto con el ligamento interóseo forman un todo designado como articulación subastragalina.
- Esta articulación, combinada con la tibio-peronea-astragalina, permite los **movimientos combinados** que son la *inversión* (aproximación + rotación interna + flexión plantar) y la *eversión* (separación + rotación externa + flexión dorsal).



# Introducción

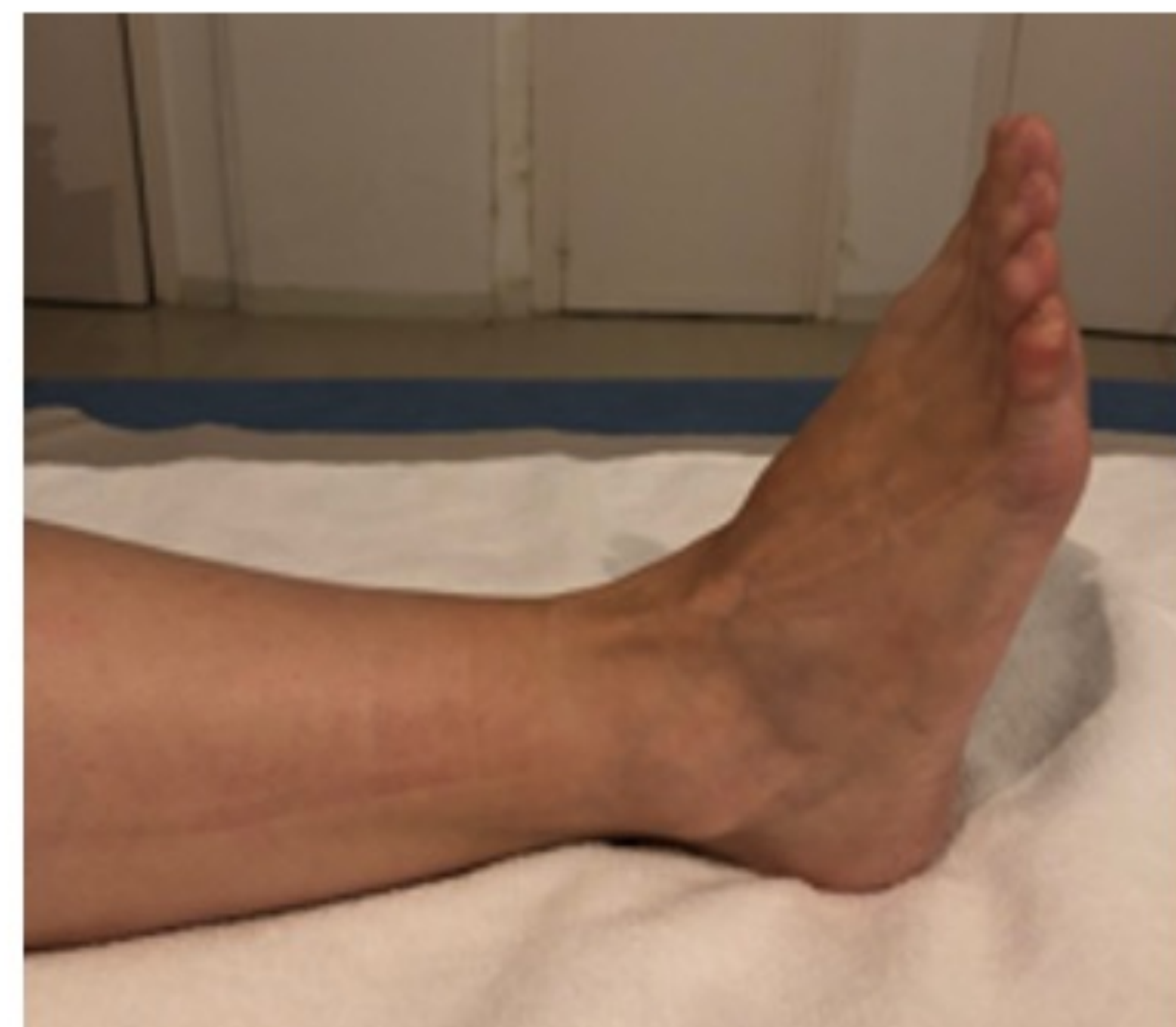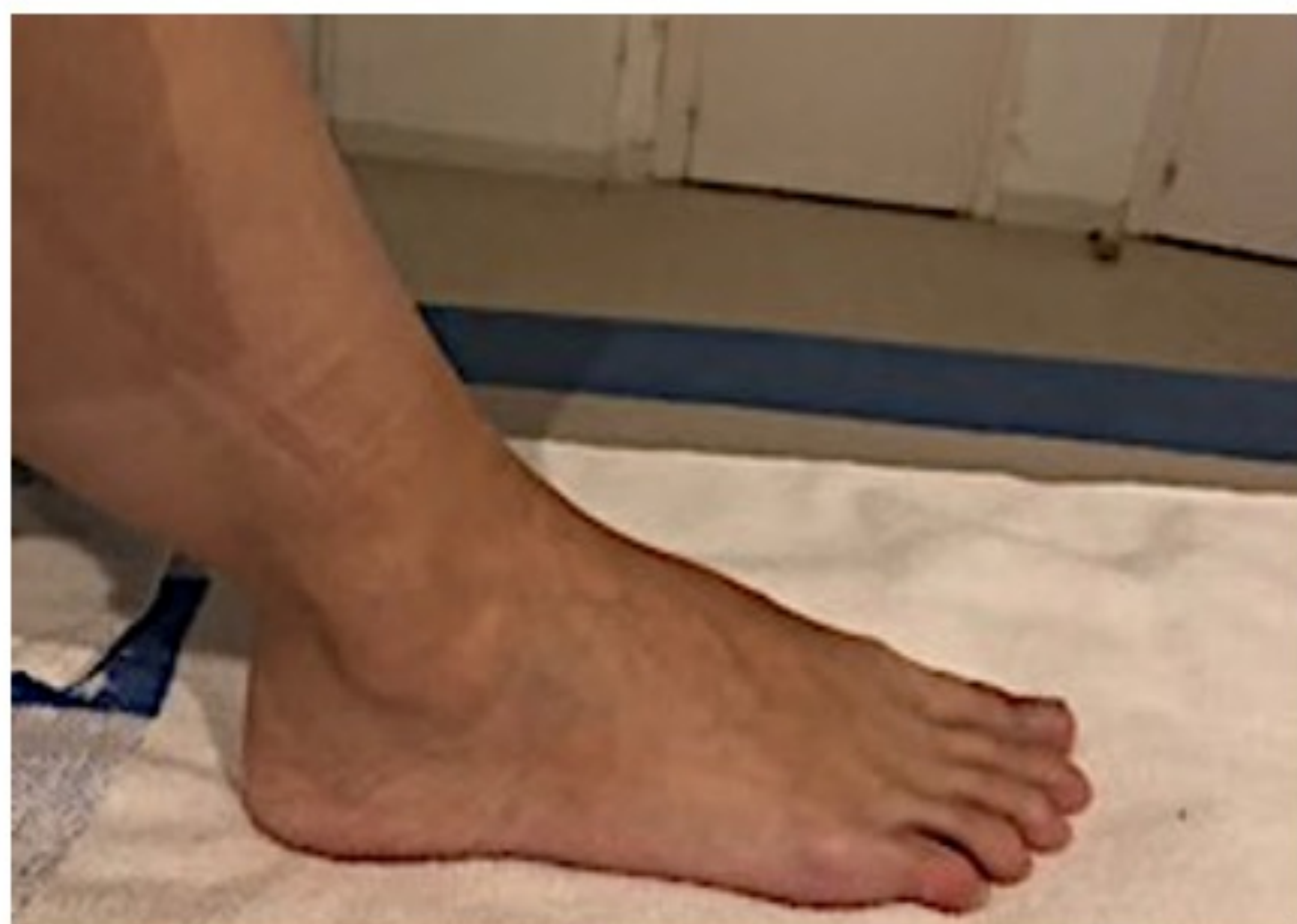- Para la exploración ecográfica normal se debe conocer la anatomía básica de la articulación, para así orientarnos y poder localizar las estructuras básicas que deben ser valoradas durante la exploración.
- Proponemos realizar una exploración por compartimentos que nos permita hacer una ecografía ordenada y de la manera mas fácil posible.
- Las estructuras mínimas a valorar en cada compartimento serían:

| COMPARTIMENTO ANTERIOR   | COMPARTIMENTO MEDIAL  |
|--|---|
| <ul style="list-style-type: none"><li>• Tendones extensores</li><li>• Receso anterior</li><li>• Ligamento tibio-peroneo anterior</li></ul>         | <ul style="list-style-type: none"><li>• Tendón tibial posterior y flexor largo de los dedos</li><li>• Tendón flexor largo del 1º dedo</li><li>• Seno del tarso y paquete neurovascular tibial</li><li>• Ligamento deltoideo</li></ul> |
| COMPARTIMENTO LATERAL  | COMPARTIMENTO POSTERIOR   |
| <ul style="list-style-type: none"><li>• Tendones peroneos</li><li>• Complejo ligamentoso lateral: Peroneo-astragalino y peroneo-calcáneo</li></ul> | <ul style="list-style-type: none"><li>• Tendón del flexor largo del 1º dedo y receso posterior</li><li>• Tendón de Aquiles</li><li>• Fascia plantar</li></ul>   |



# Compartimento anterior

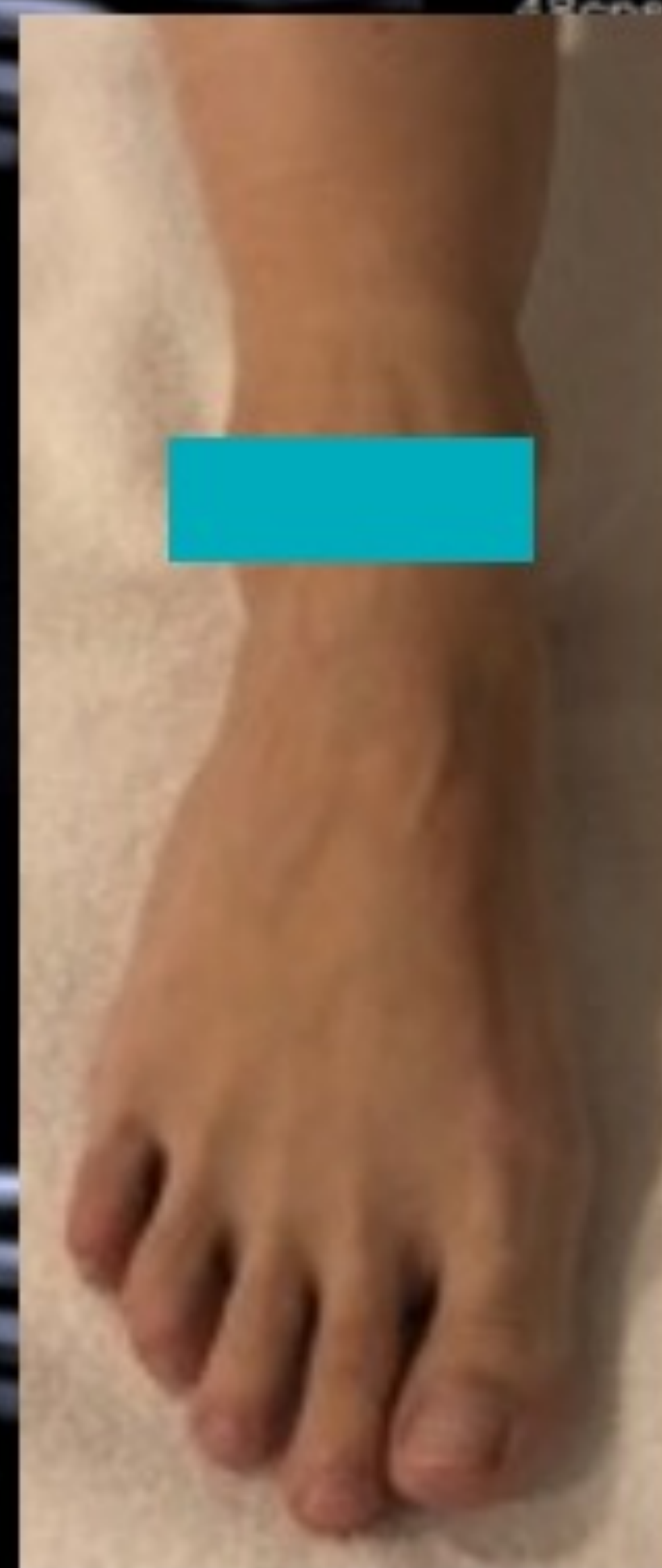
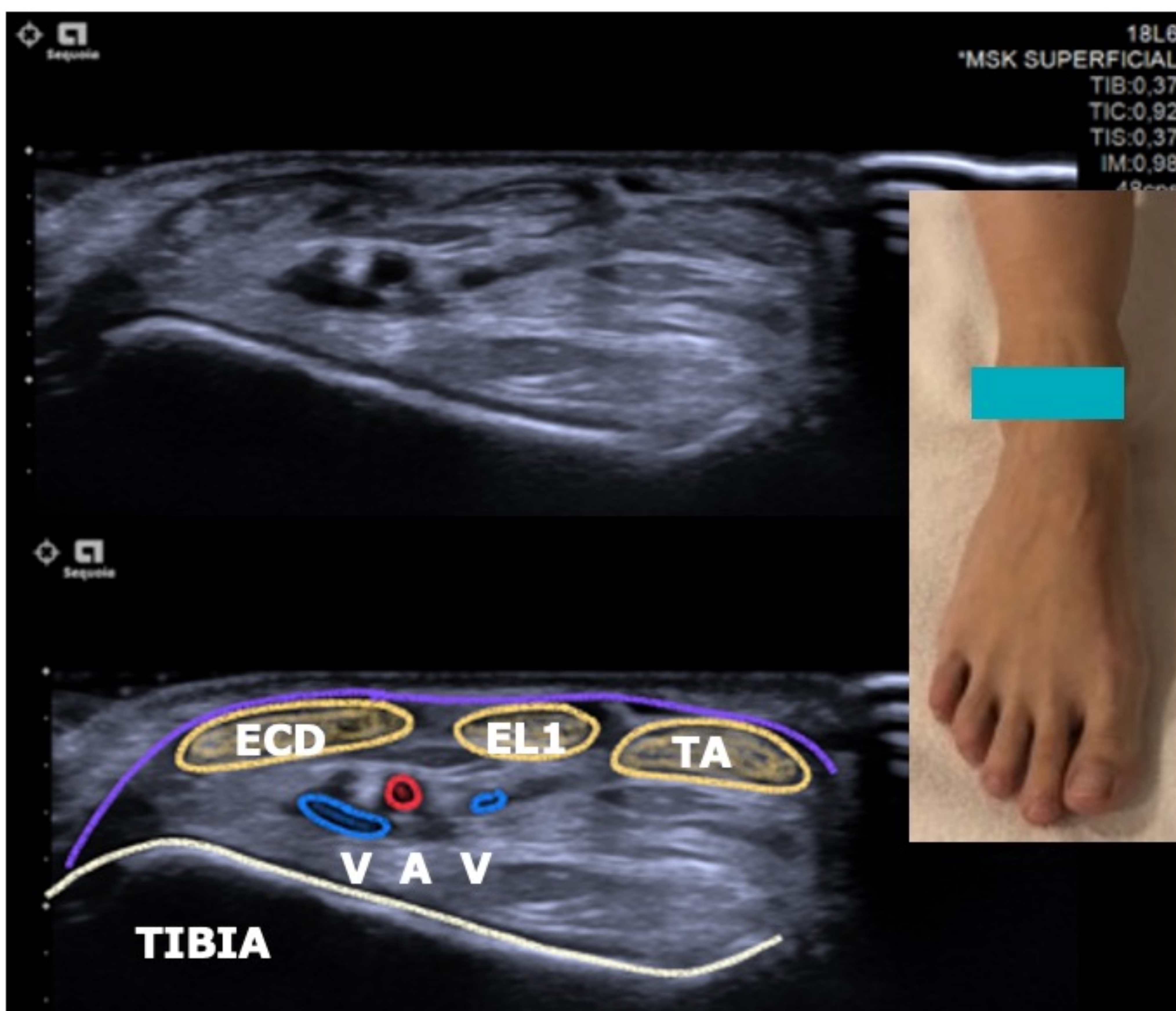- Para su correcta exploración el paciente permanece en decúbito supino, con flexión de la rodilla y del pie, apoyando la planta del mismo sobre la camilla.
- Otra posición aceptada es la del paciente en decúbito supino con el pie en posición neutra apoyando el talón sobre la camilla (esta posición permite movimientos pasivos por parte del explorador).
- Usaremos una sonda lineal de alta frecuencia (>7Mhz), en nuestro caso 18L6.
- Usar abundante cantidad de gel para asegurar el contacto con la sonda, ya que en la zona hay estructuras óseas muy prominentes.





# Tendones extensores

- Bajo este epígrafe se agrupan los tendones de los músculos **tibial anterior**, **extensor largo del 1º dedo** y **extensor largo común de los dedos**, los cuales debemos explorar desde la unión miotendinosa en ambos planos.
- Hay que asegurarse de identificar el retináculo y la inserción del tibial anterior en la 1ª cuña y base del 1º metatarsiano.
- También hay que valorar la arteria tibial anterior y el nervio peroneo profundo.



Corte axial en cara anterior del tobillo.

Se identifican los tendones de:

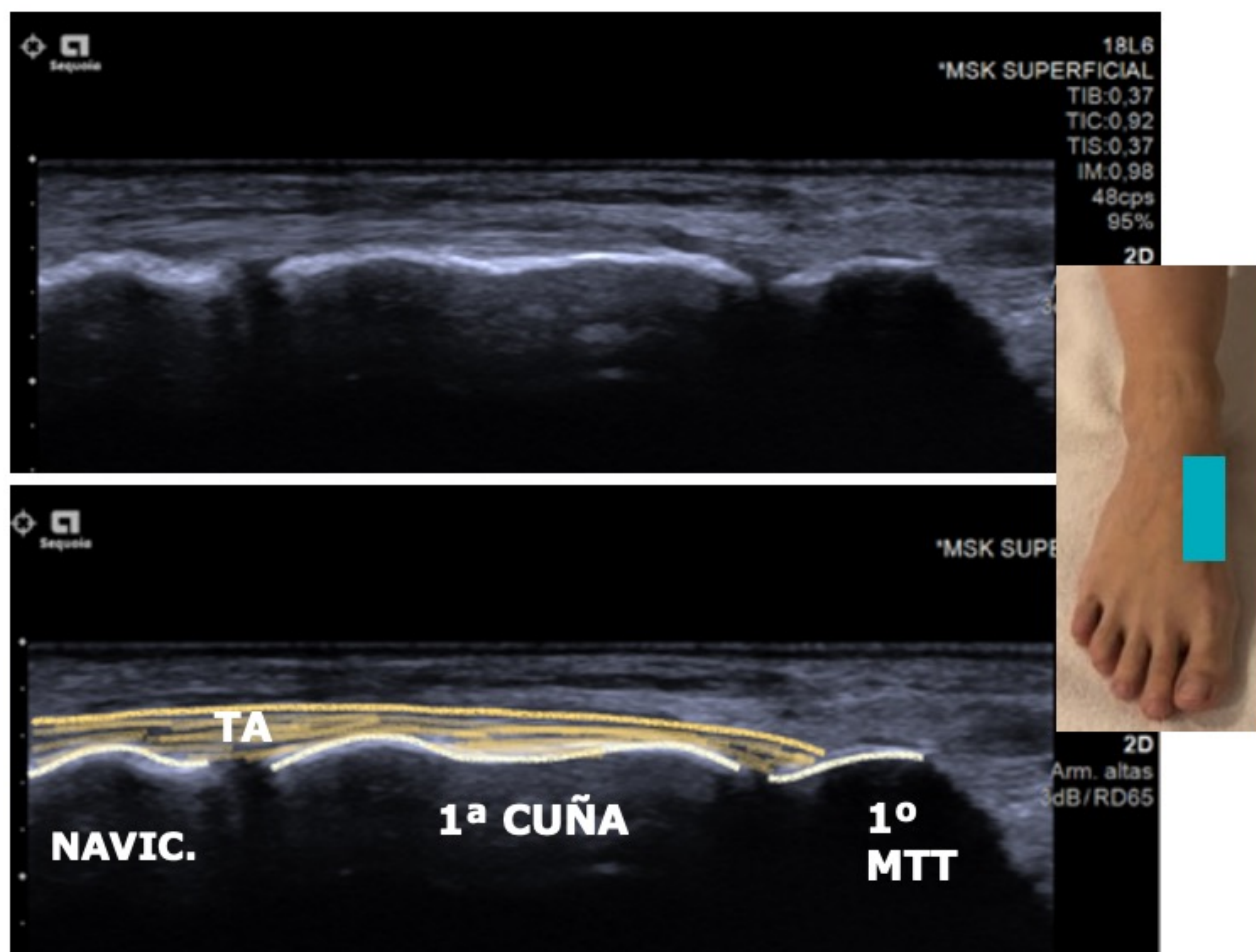
- Tibial anterior (TA)
- Extensor largo del 1º dedo (EL1)
- Extensor común de los dedos (ECD).

Se incluye el paquete vascular tibial anterior.

El retináculo (R) aparece como una fina línea hipocogénica (línea violeta).

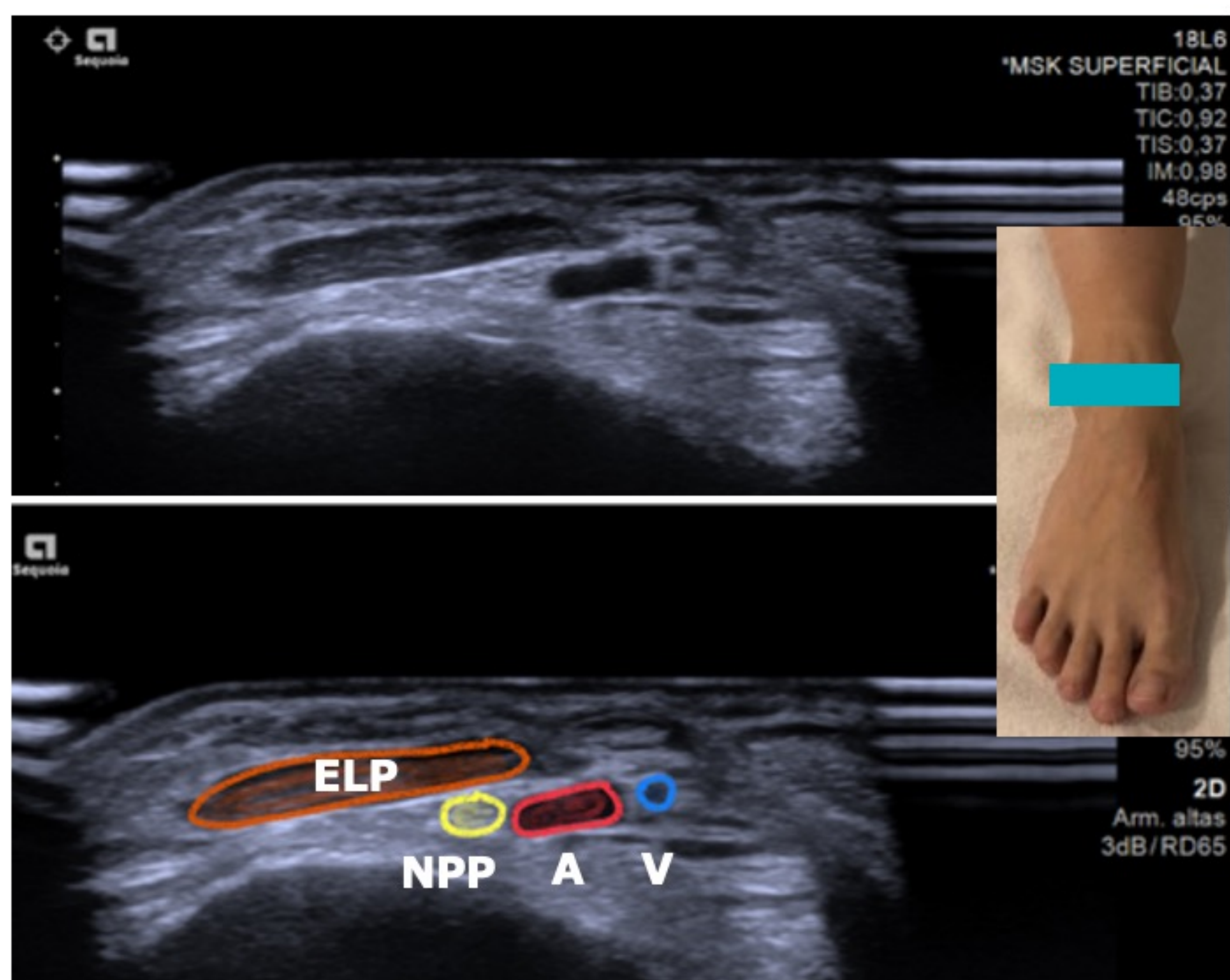


# Tendones extensores



## ARRIBA:

Inserción distal del tendón tibial anterior (TA) en su inserción en 1ª cuña y la base del 1º MTT.



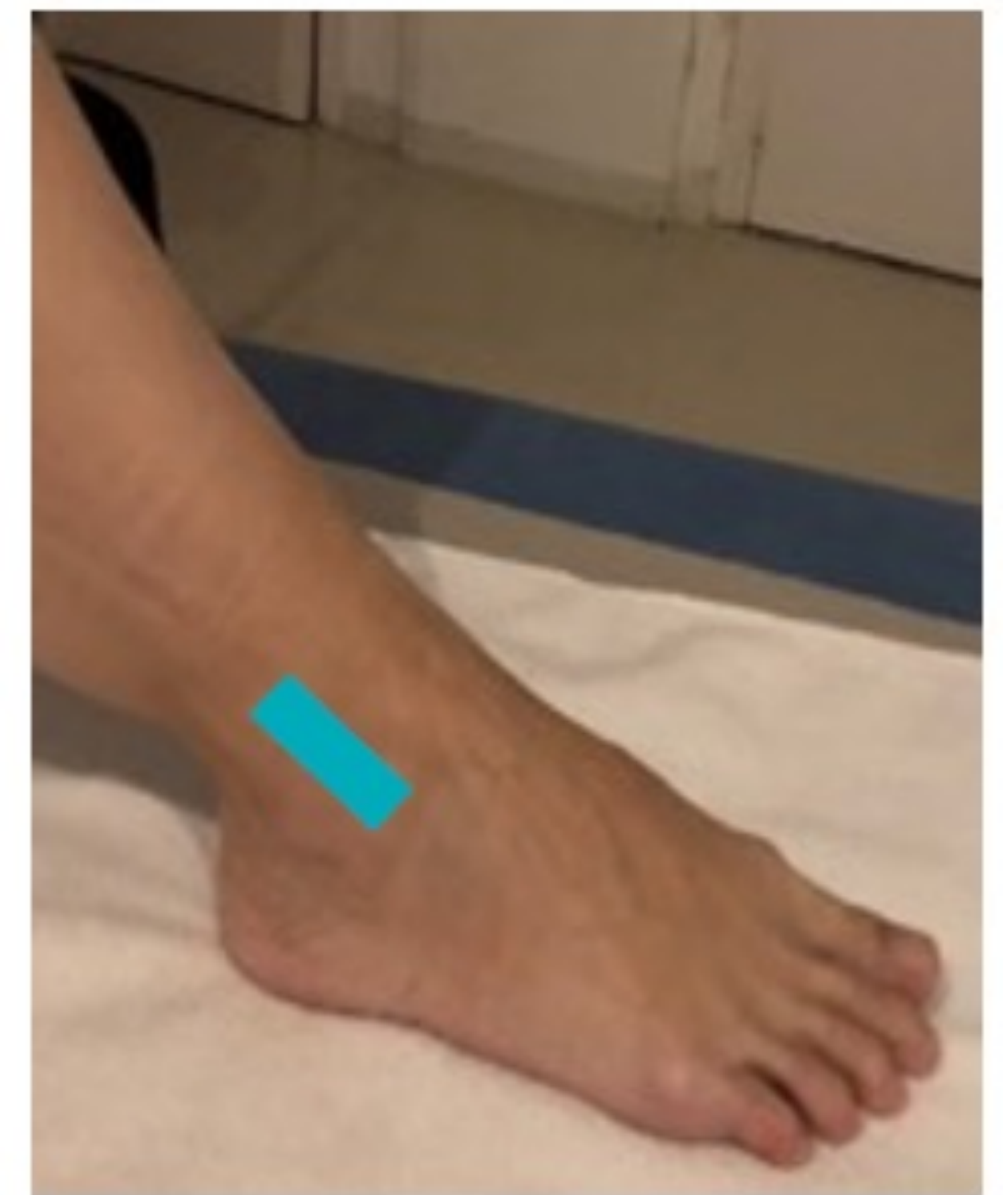## ABAJO:

Arteria y vena tibial anterior, con nervio peroneo profundo (NPP) y vientre muscular del extensor largo del pulgar (ELP).



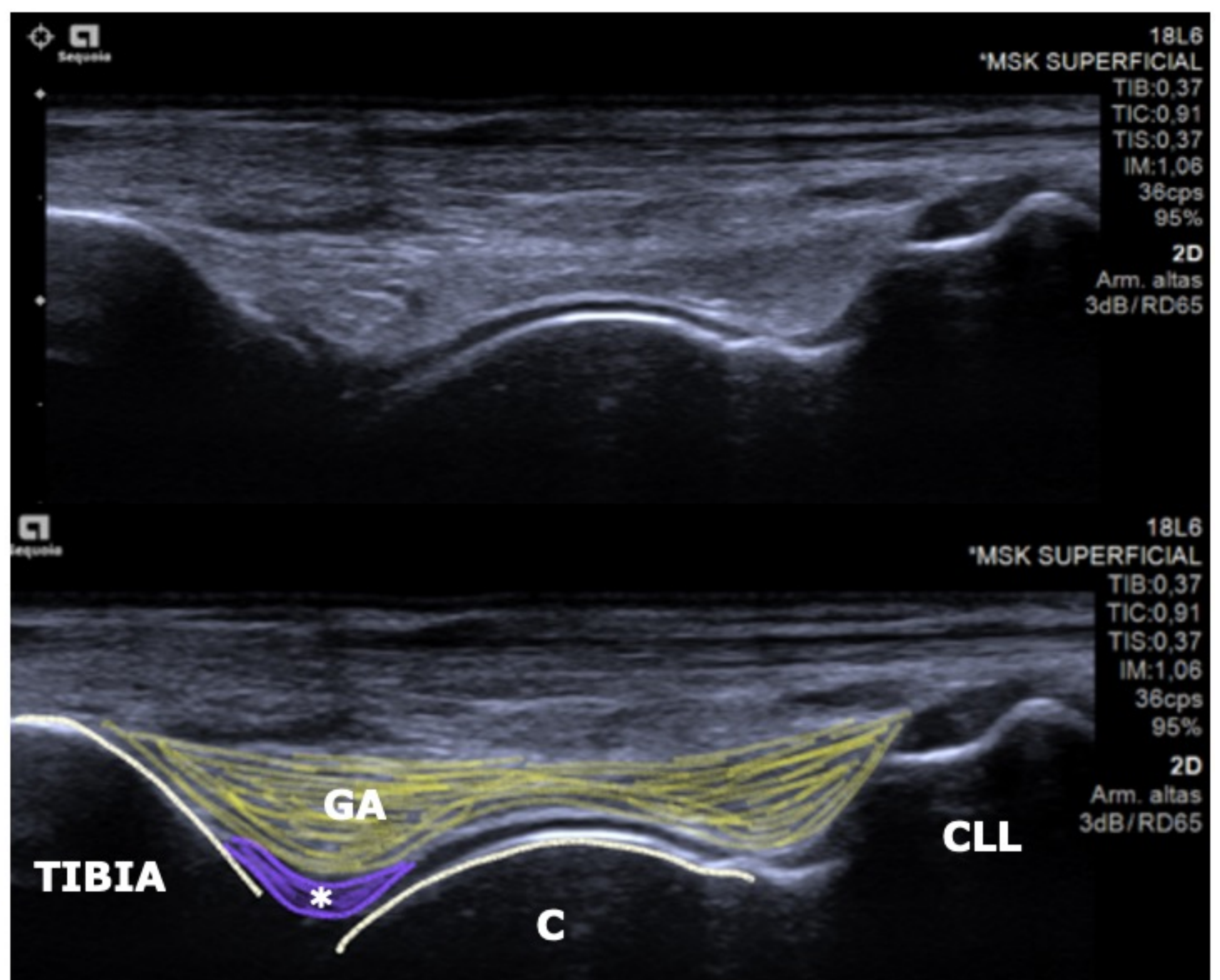
# Receso articular anterior

- Situando el transductor en eje longitudinal en el dorso del tobillo, barriendo hacia lateral y medial, valoramos el receso articular anterior, para descartar presencia de derrame, engrosamiento sinovial u otras alteraciones.



Receso anterior (\*) del tobillo con panículo graso anterior (GA).

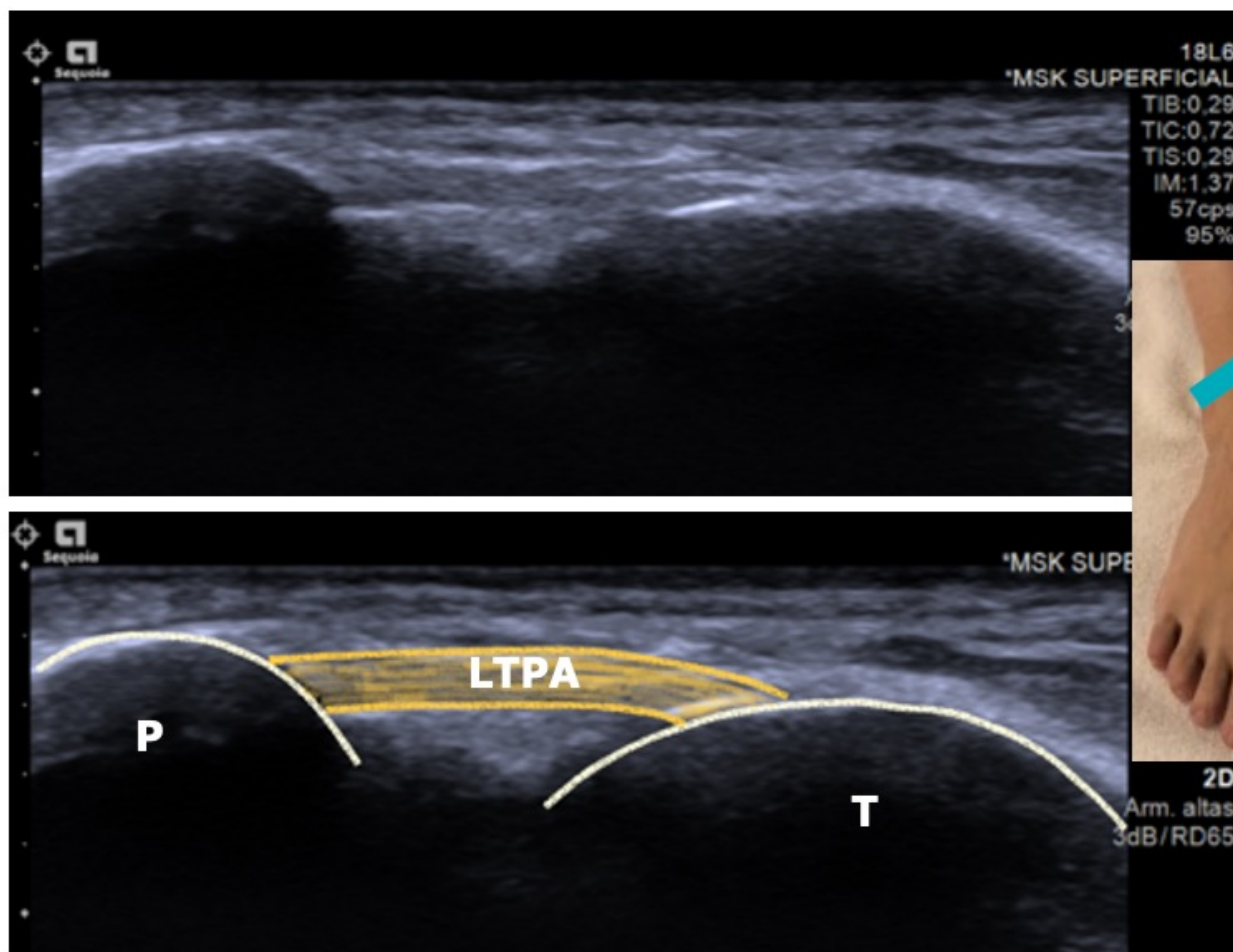
Se observa la tibia (T) y la cabeza (C) y cuello (CLL) del astrágalo.





# Ligamento tibio-peroneo anterior

- Situando la sonda con un extremo en el maleolo peroneo, se angula en la tibia hasta encontrar este ligamento, que tiene múltiples fascículos.
- Se extiende desde margen lateral de maleolo peroneo al tubérculo anterolateral de la tibia.



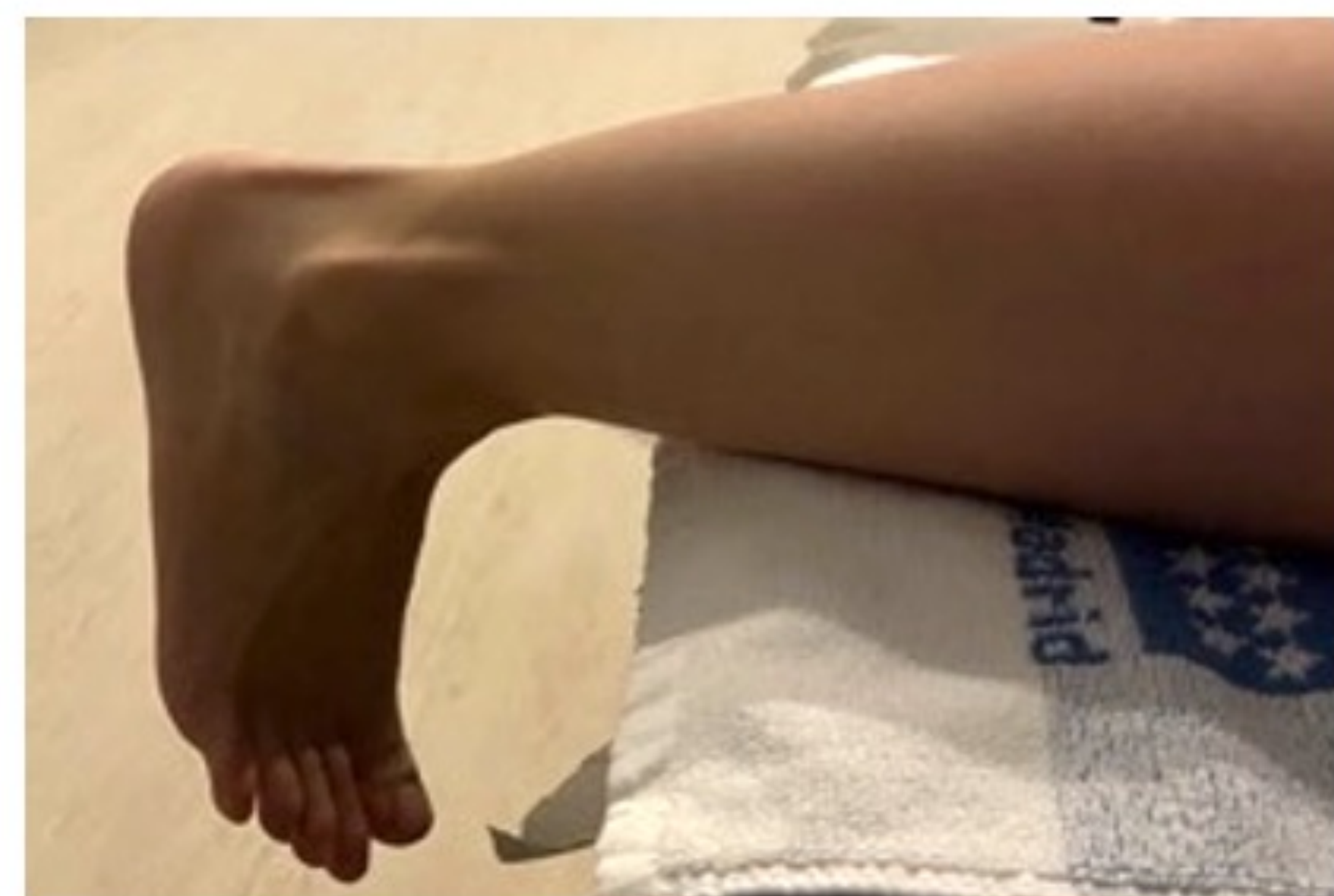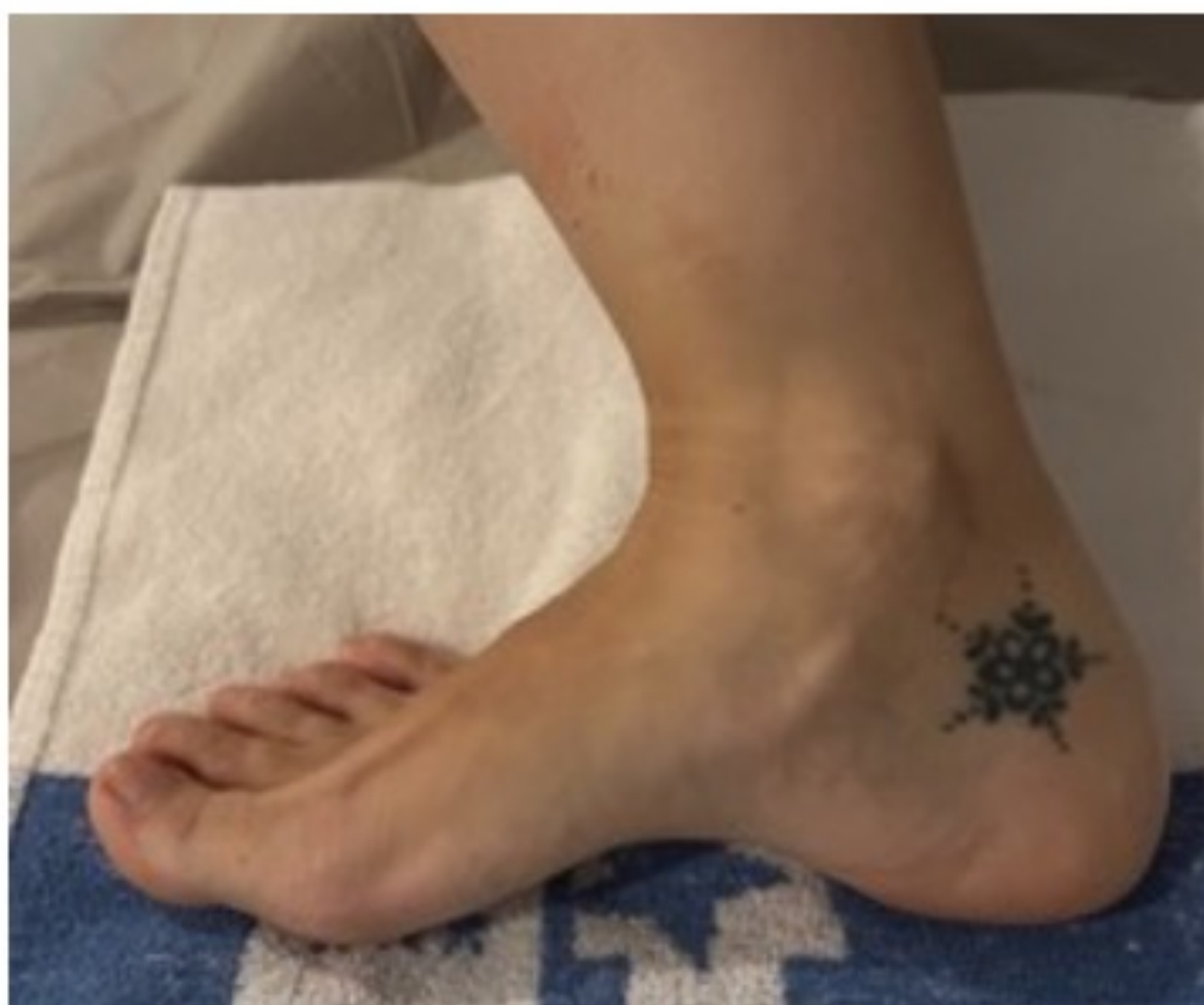Corte longitudinal de ligamento tibio-peroneo anterior (LTPA) que se extiende entre la tibia (T) y el peroné (P).

Representación esquemática de la localización del LTPA.



# Compartimento medial

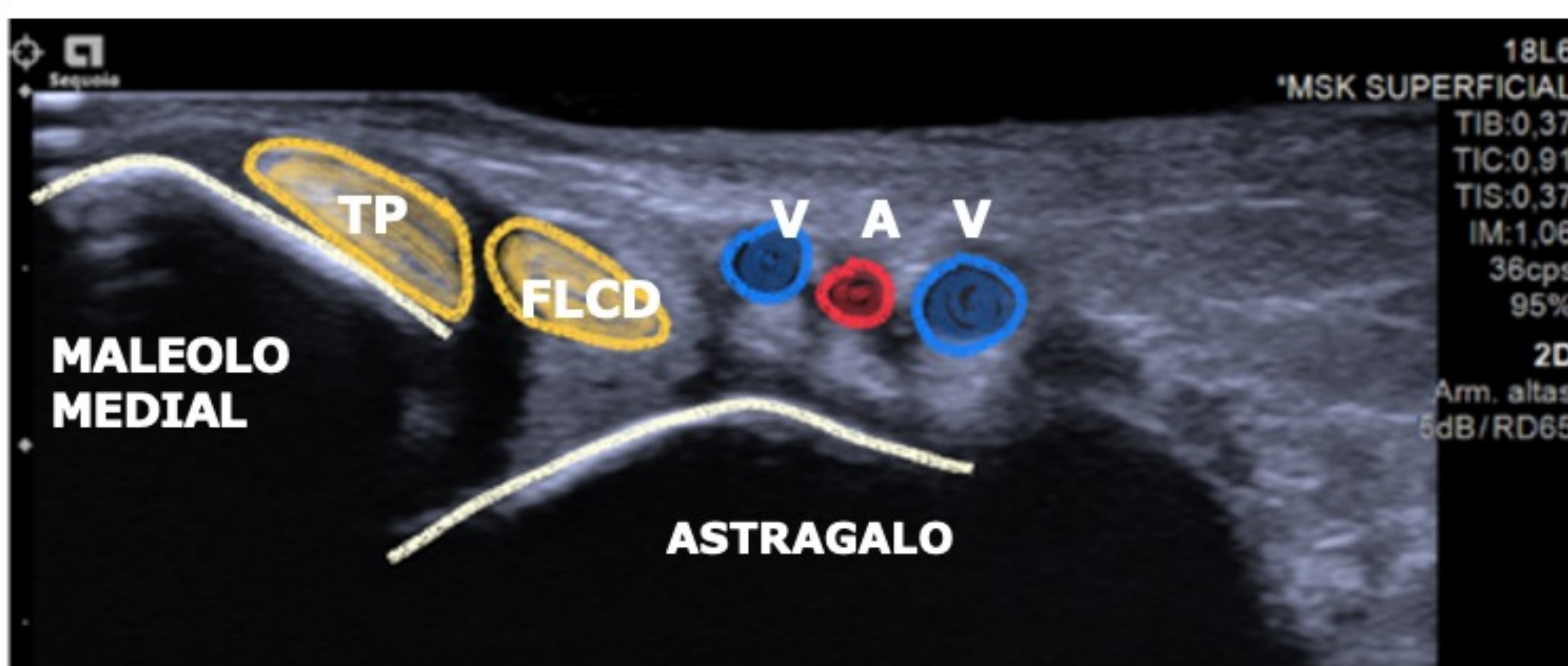
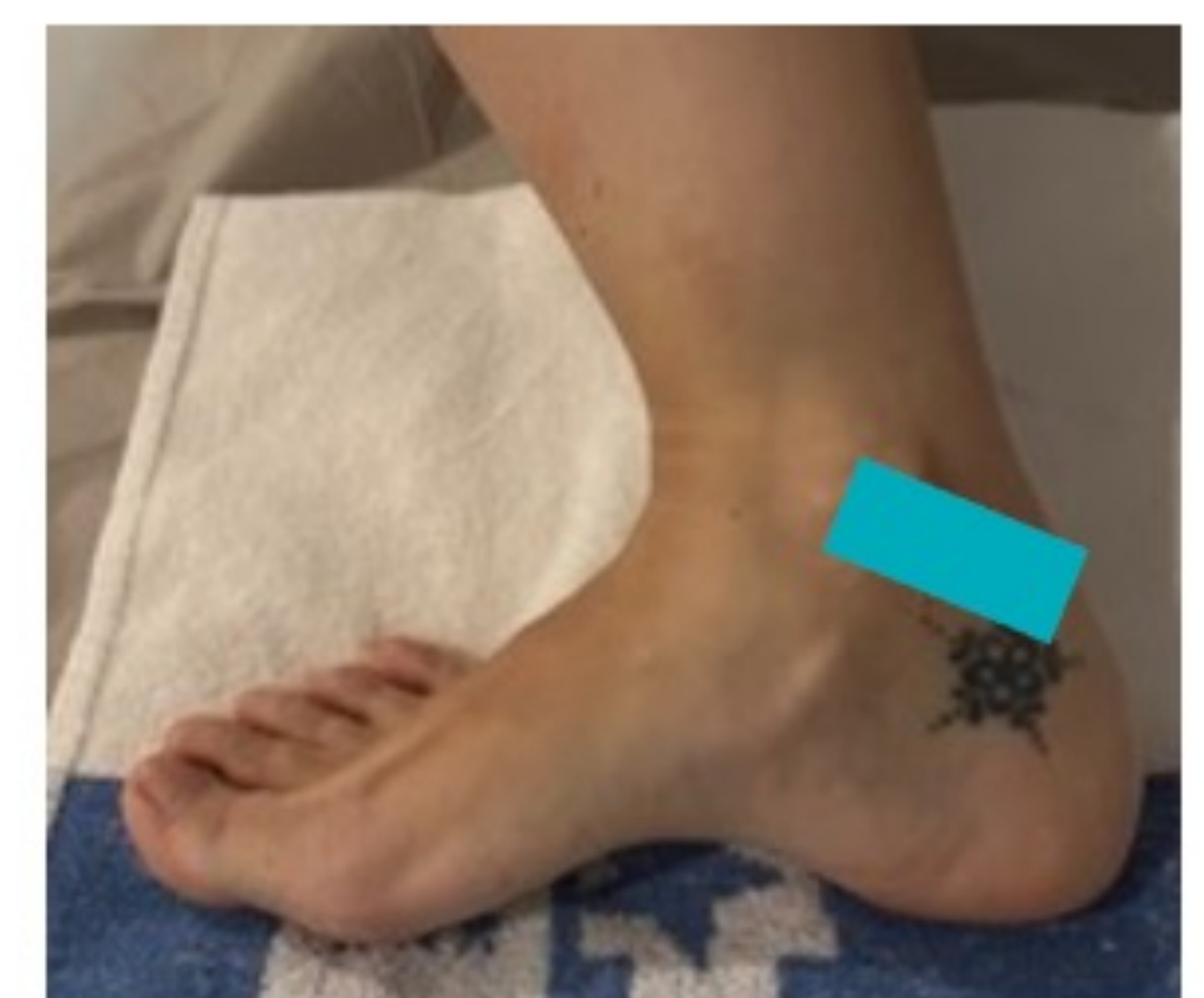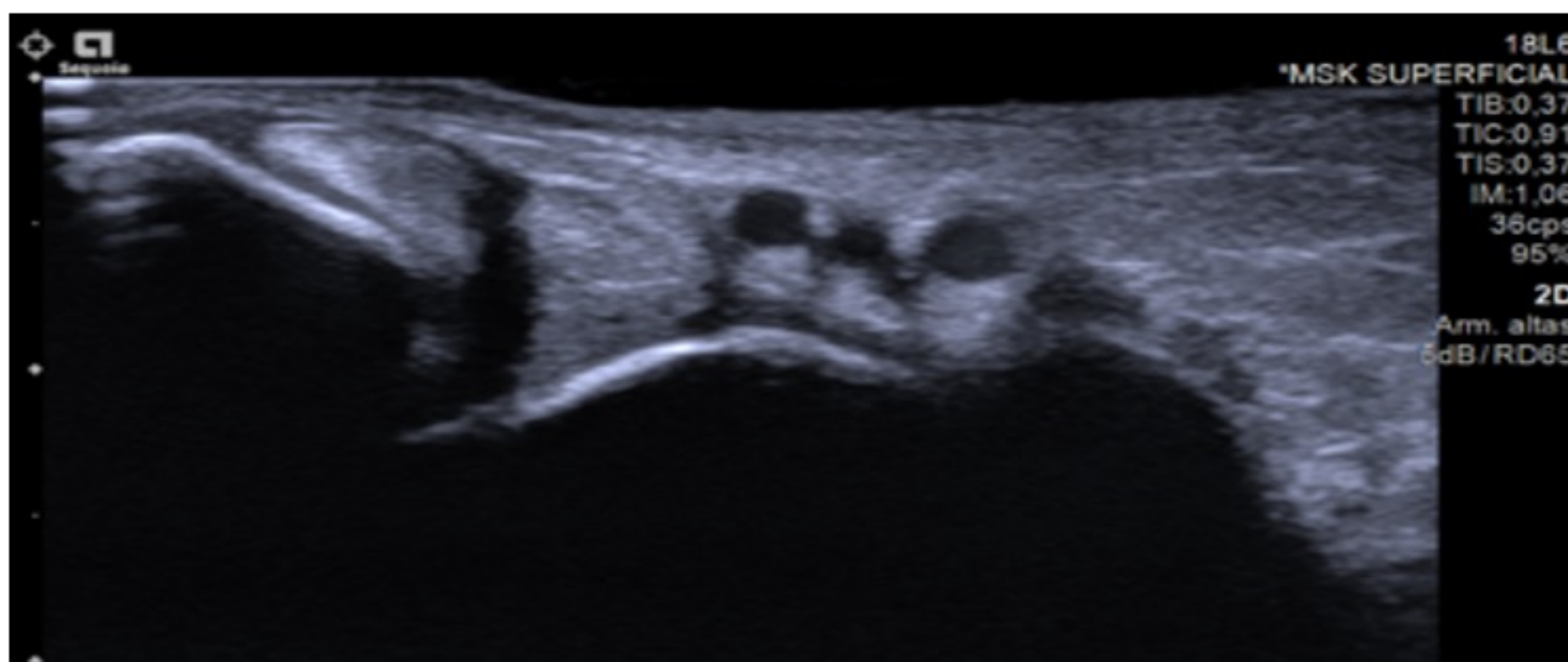
- Paciente colocado en decúbito supino, con flexión de la rodilla y del pie, apoyando la planta del mismo sobre la camilla, así como ligera **eversión** del mismo (puede ser de ayuda un apoyo en maleolo externo).
- Otra posición aceptada es la del paciente en decúbito prono con el pie colgando de la camilla (esta posición permite movimientos pasivos por parte del explorador).
- Usaremos una sonda lineal de alta frecuencia (>7Mhz), en nuestro caso 18L6.
- Usar abundante cantidad de gel para asegurar el contacto con la sonda.





# Tendones tibial posterior y flexor largo común de los dedos

- Colocamos el transductor posterior al maleolo tibial, en eje axial y vemos el tendón del flexor largo común de los dedos y del tibial posterior (que hay que seguir hasta la unión miotendinosa).
- Podemos ver si existe os navicular accesorio en este plano.

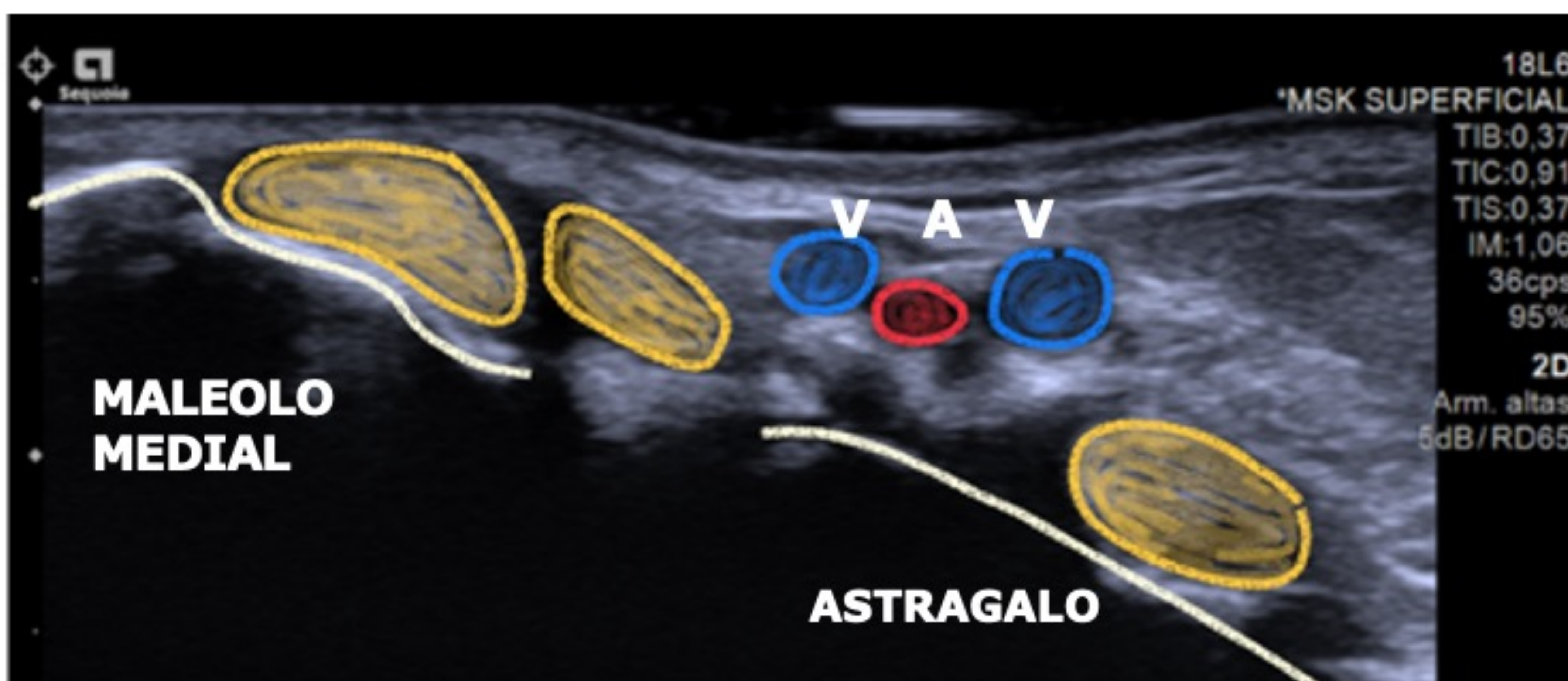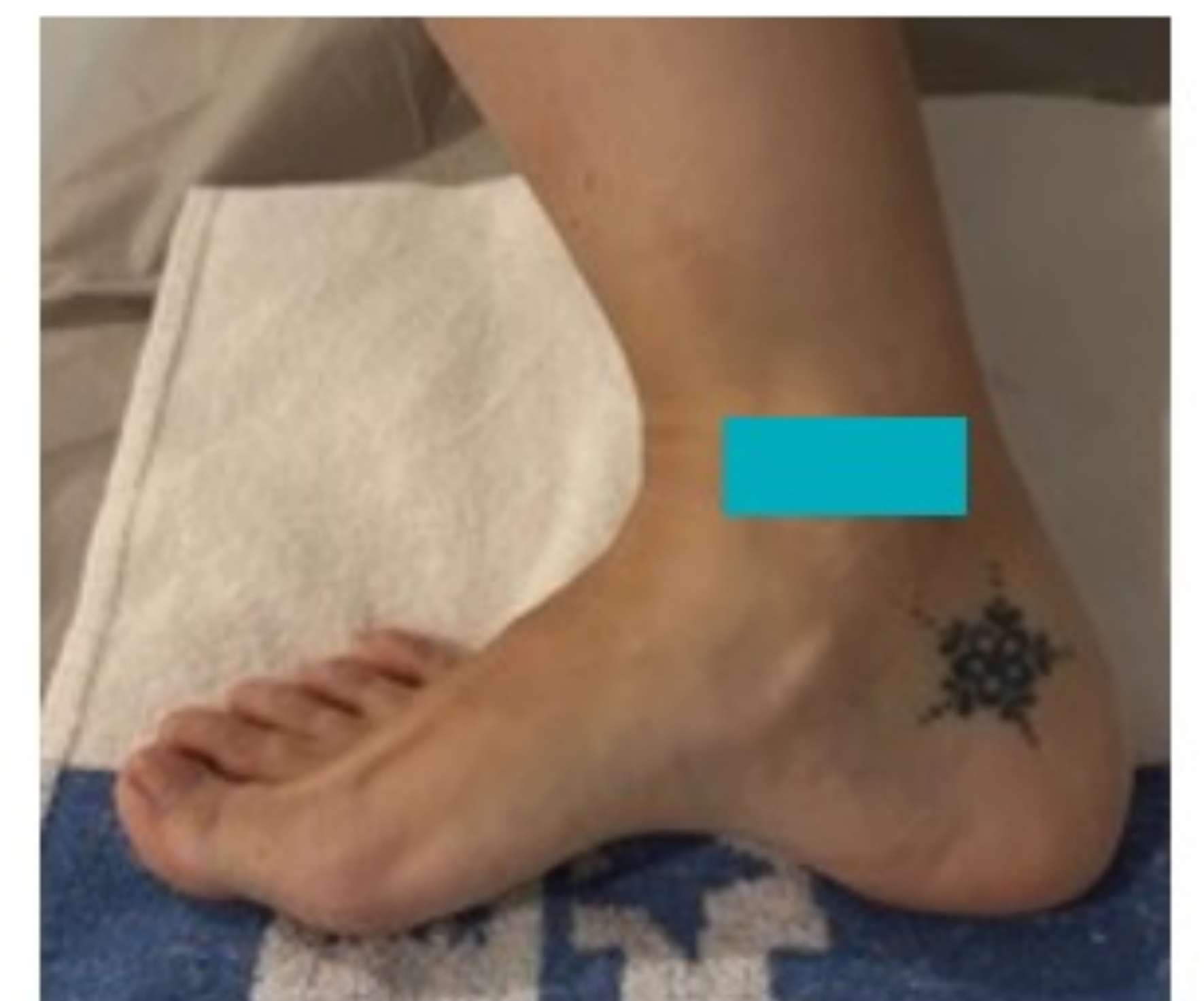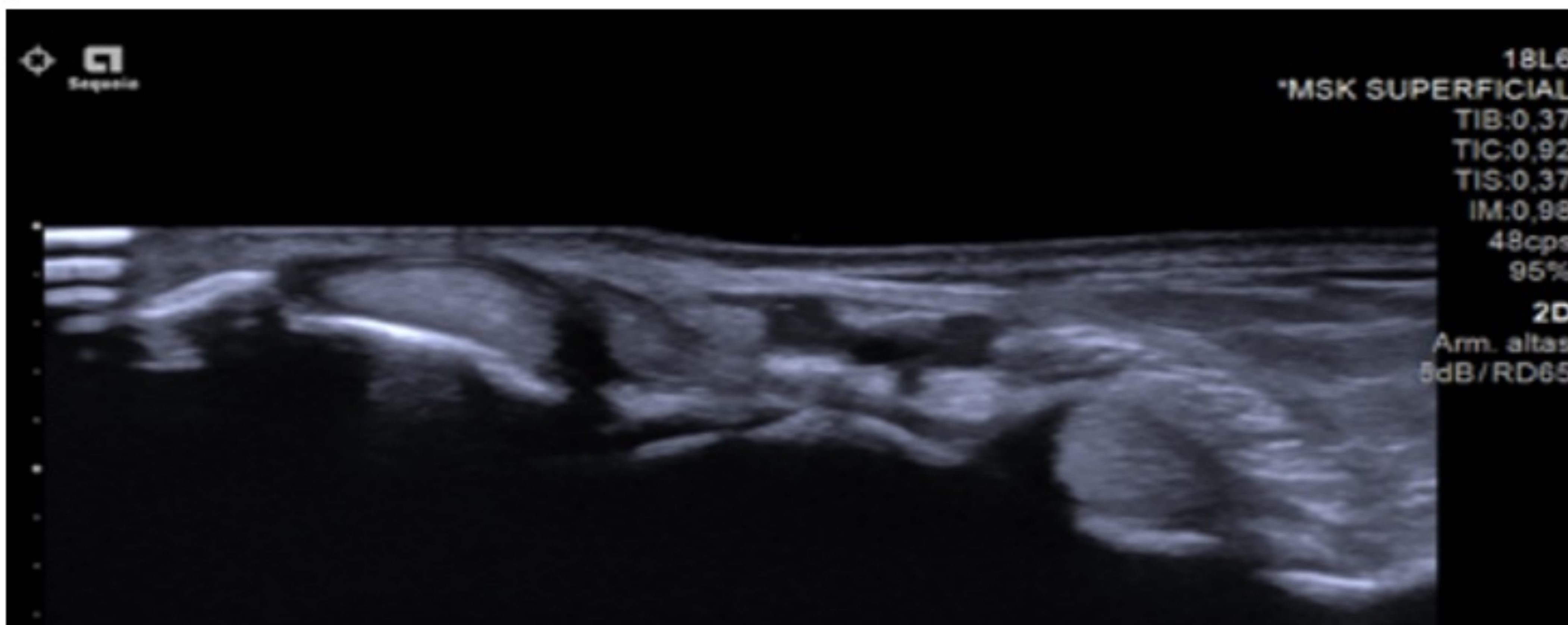


Corte axial de los tendones del tibial posterior (TP) y del flexor largo común de los dedos (FLCD), así como del paquete vascular tibial posterior.



# Tendón flexor largo del 1º dedo

- Desde la posición anterior, rotando un poco y movilizándolo la sonda hacia anterior, se puede encontrar el tendón flexor largo del 1º dedo. Los puntos clave para localizarlo son los tubérculos del astrágalo.
- Se puede ver pasar por debajo del sustentaculum tali.

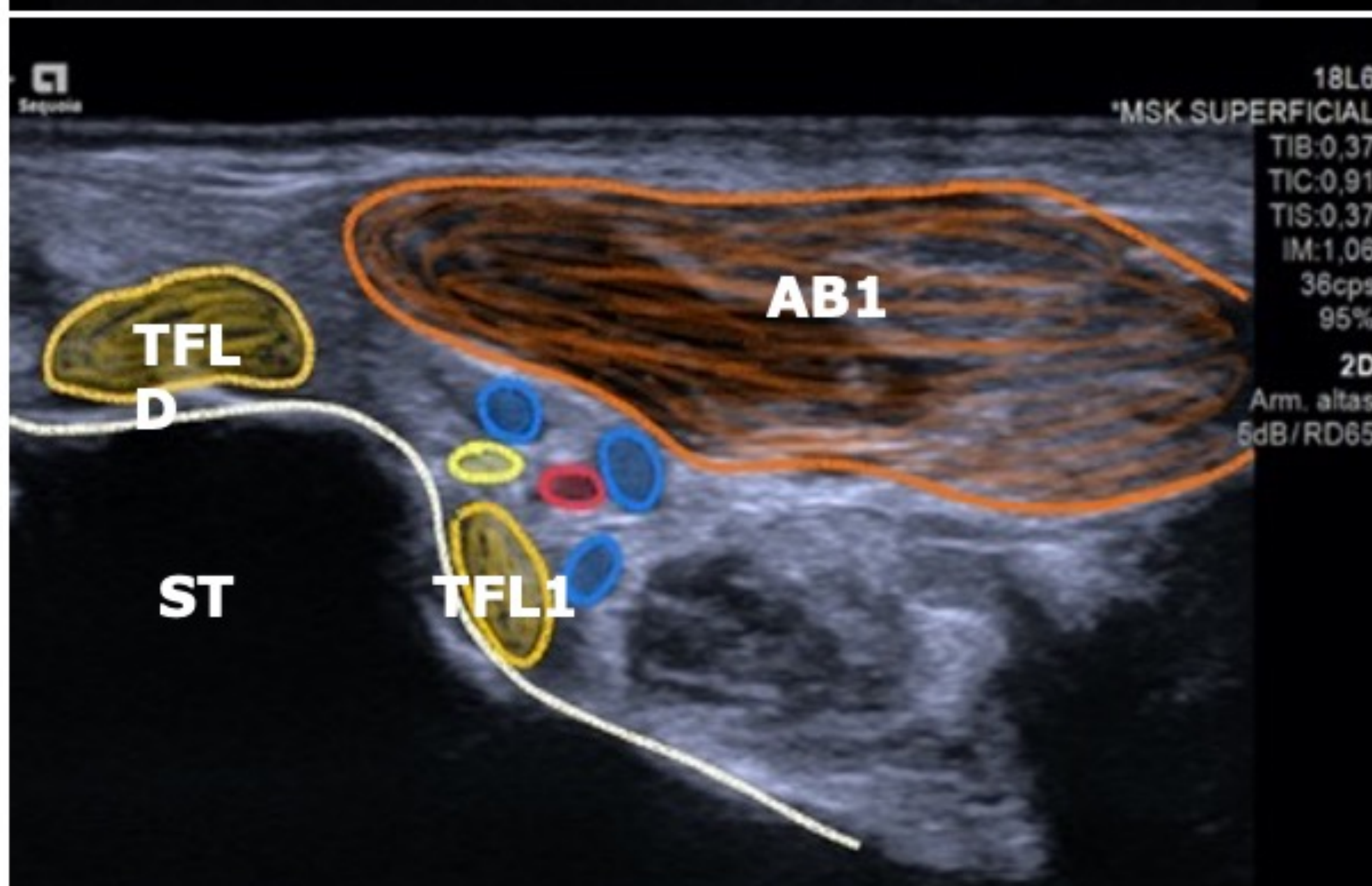
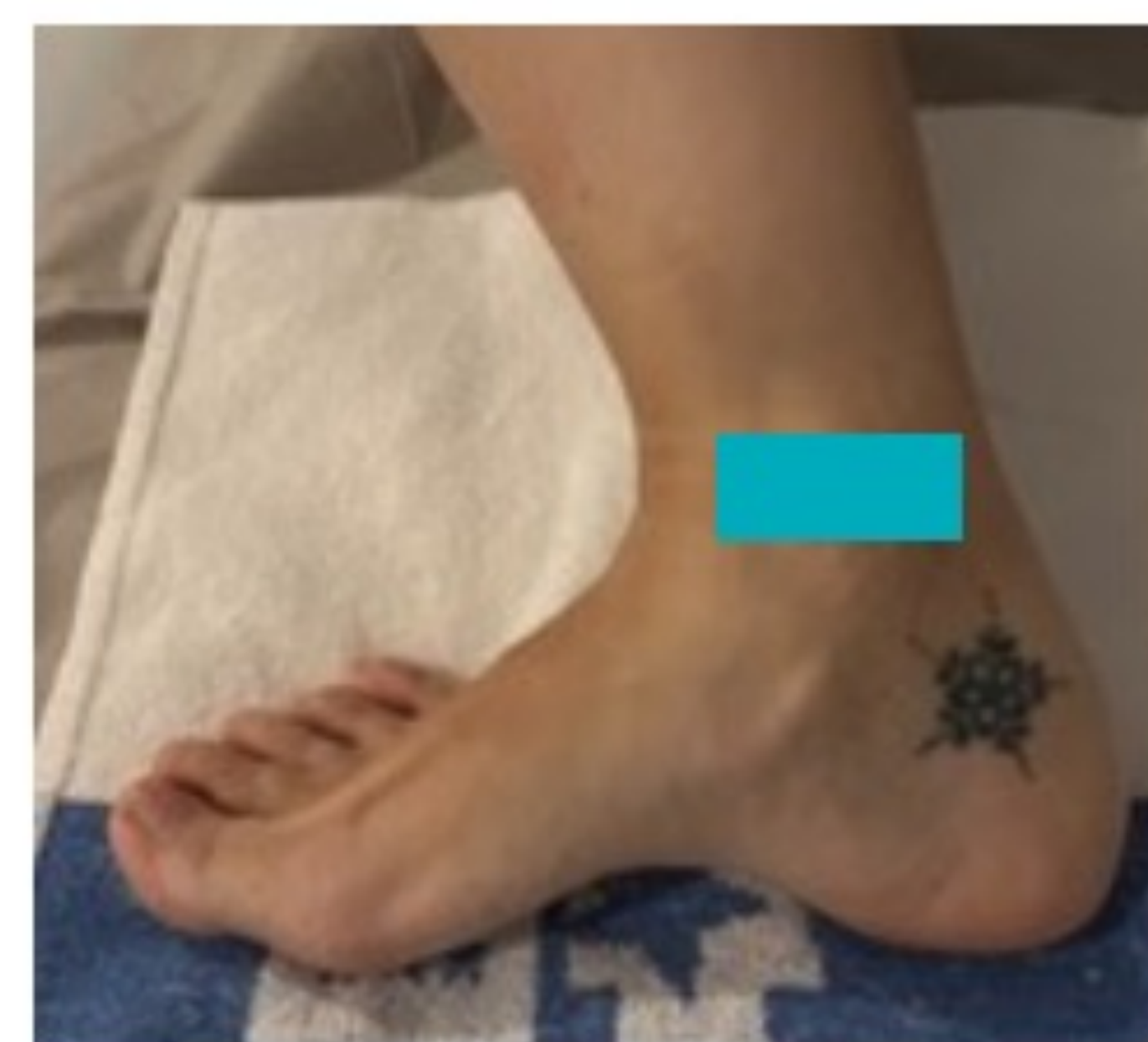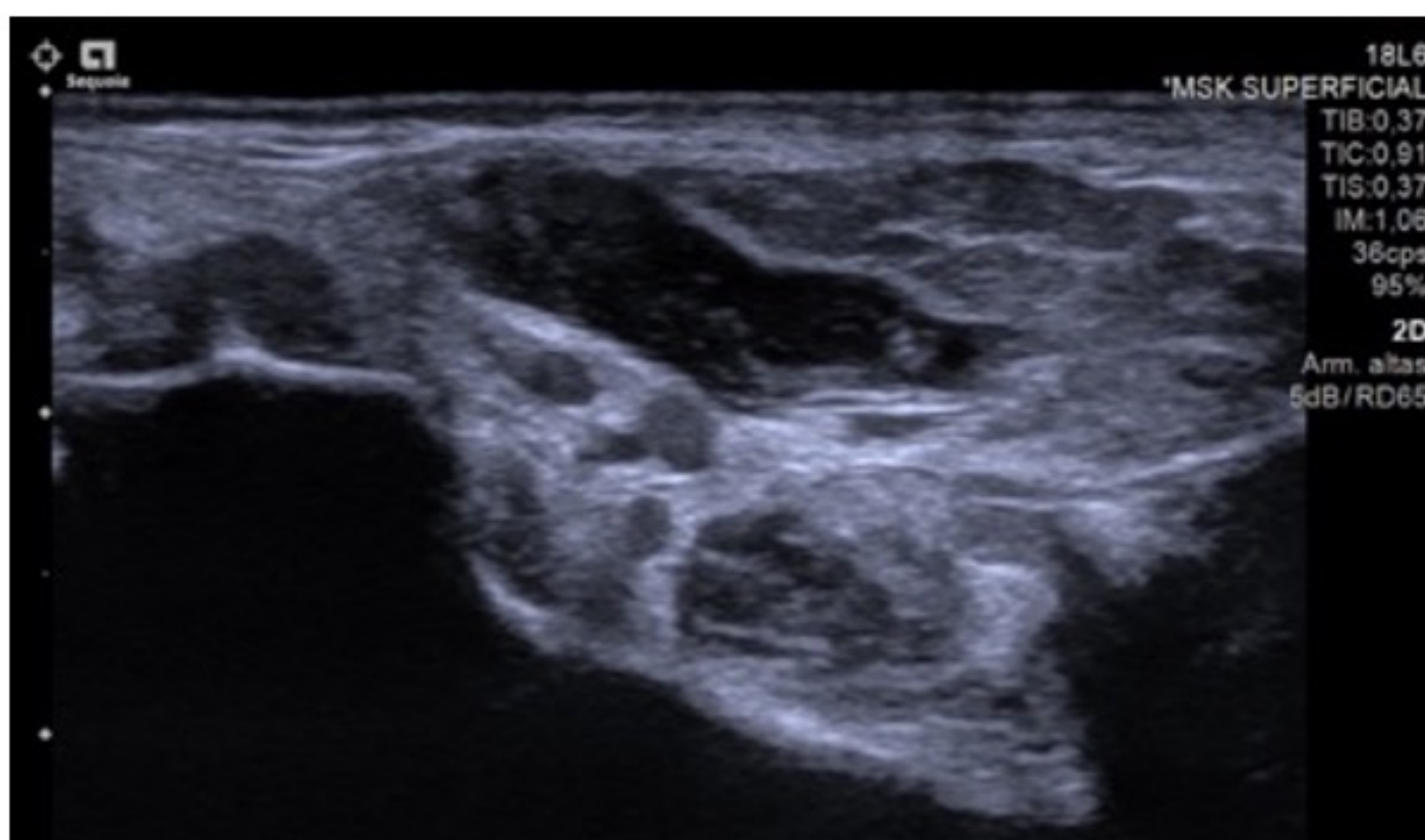


Corte axial de los tendones tibial posterior (TP) y flexor largo común de los dedos (FLCD), así como del paquete vascular tibial posterior. Se observa el tendón flexor largo 1º dedo (TFL1)



# Seno del tarso y paquete neurovascular

- Seguimos el tendón flexor largo común de los dedos en plano axial hasta llegar al sustentaculum tali.
- En esta localización podemos ver el retináculo flexor, los vasos tibiales posteriores y el nervio tibial.

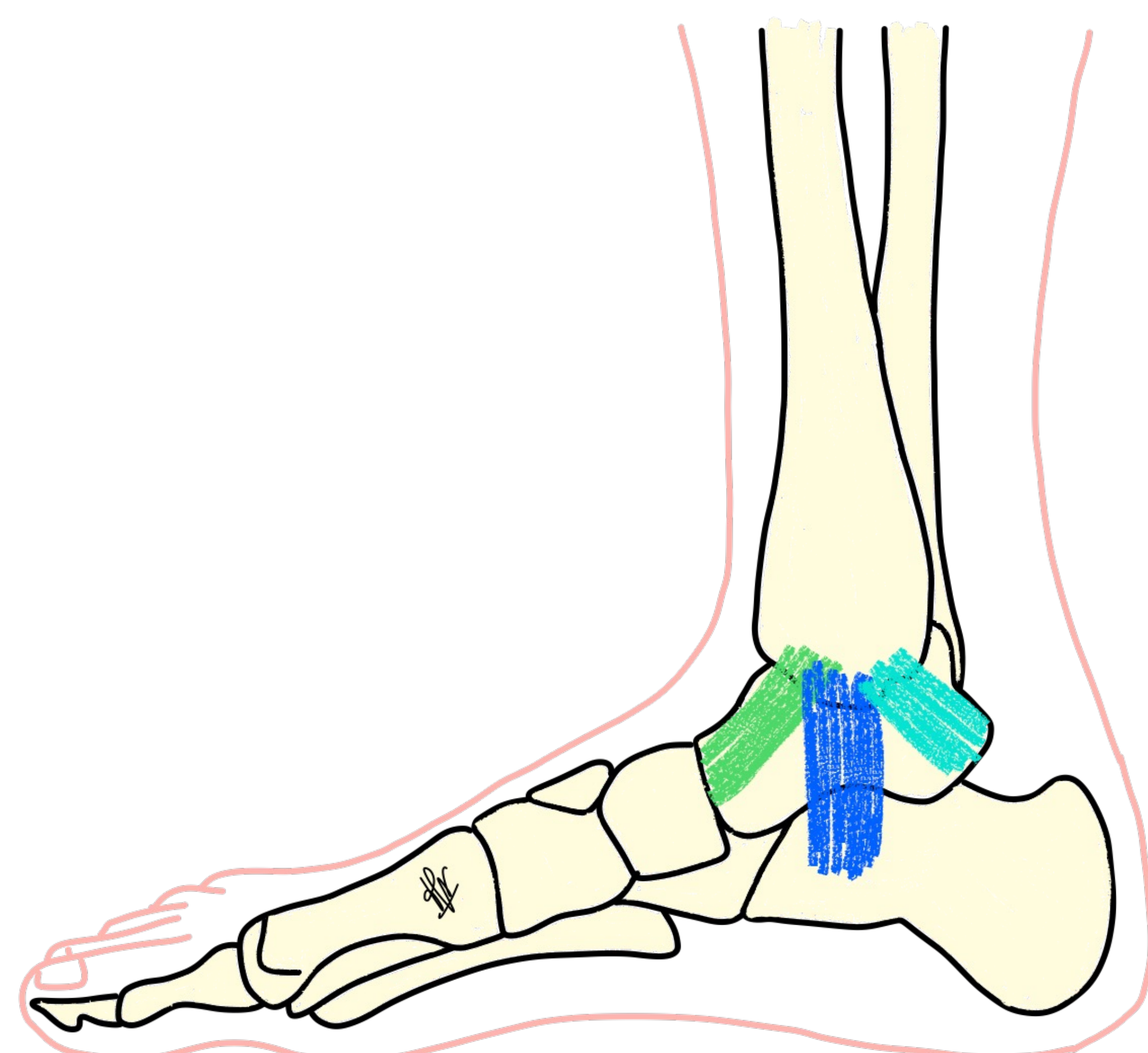
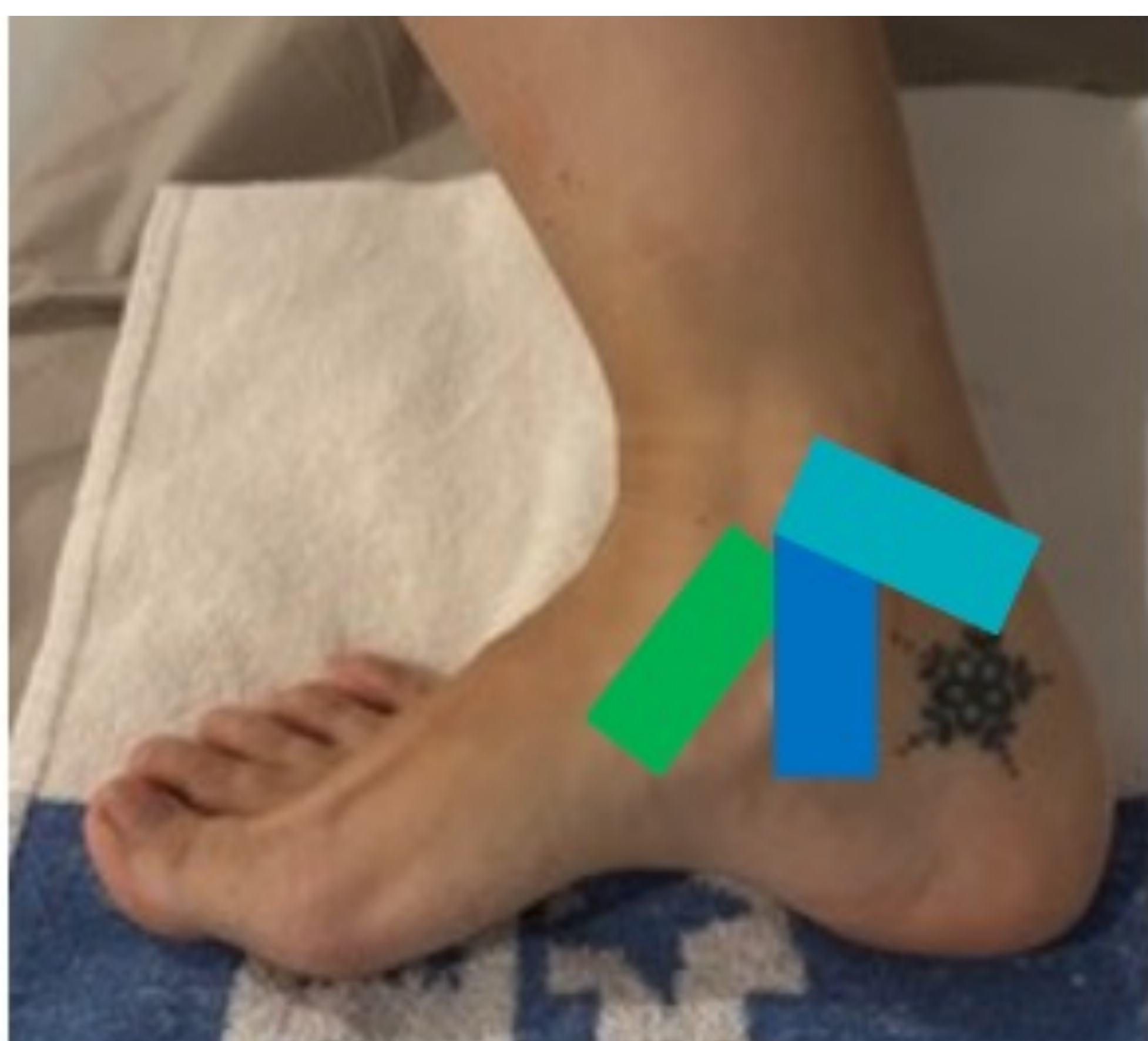

Corte axial en sustentaculum tali (ST), observando en el corte el paquete neurovascular tibial posterior con el nervio tibial. Se puede observar el músculo abductor del 1º dedo (AB1), así como los tendones del flexor largo común de los dedos (TFLC) y del 1º dedo (TFL1).



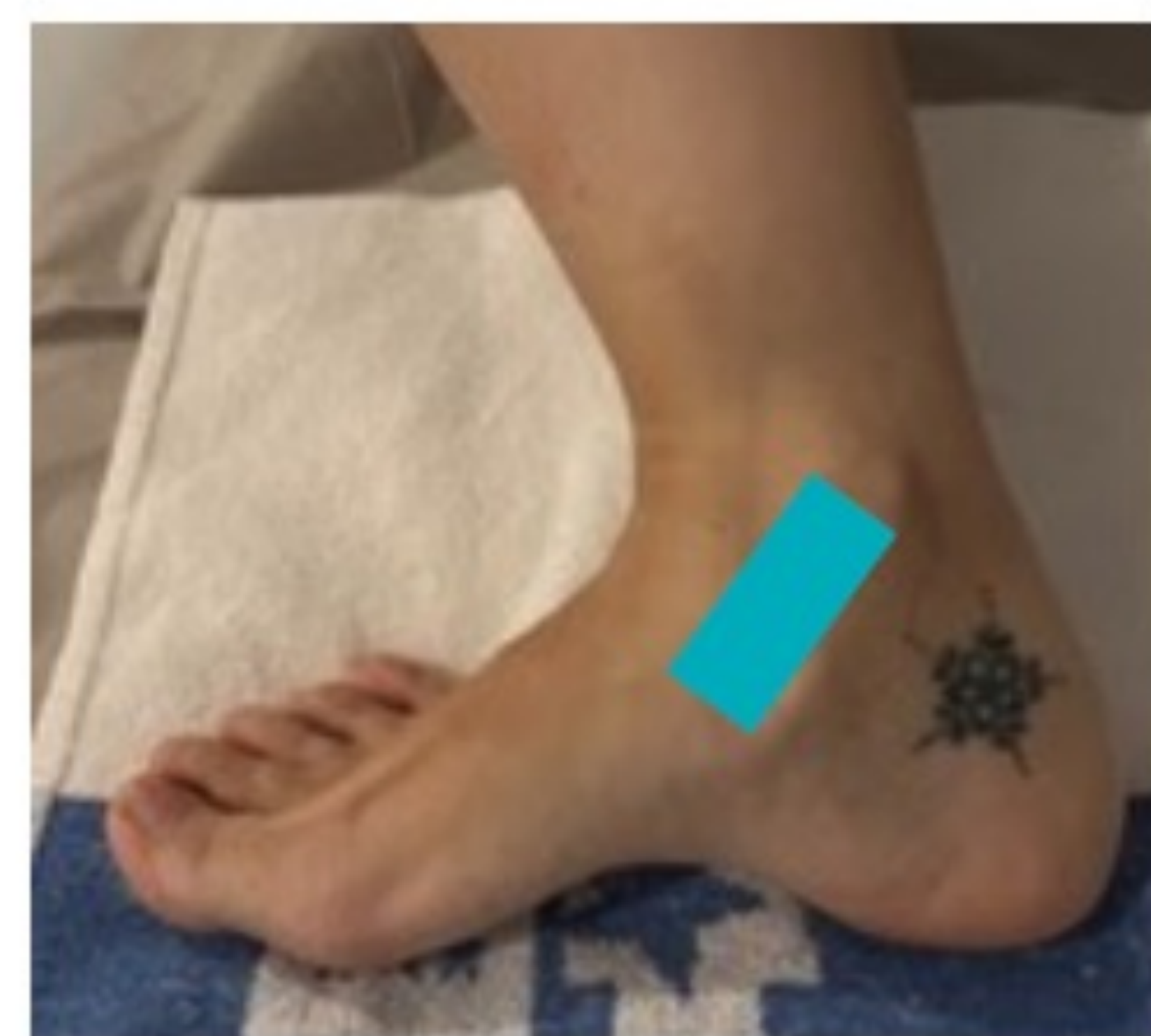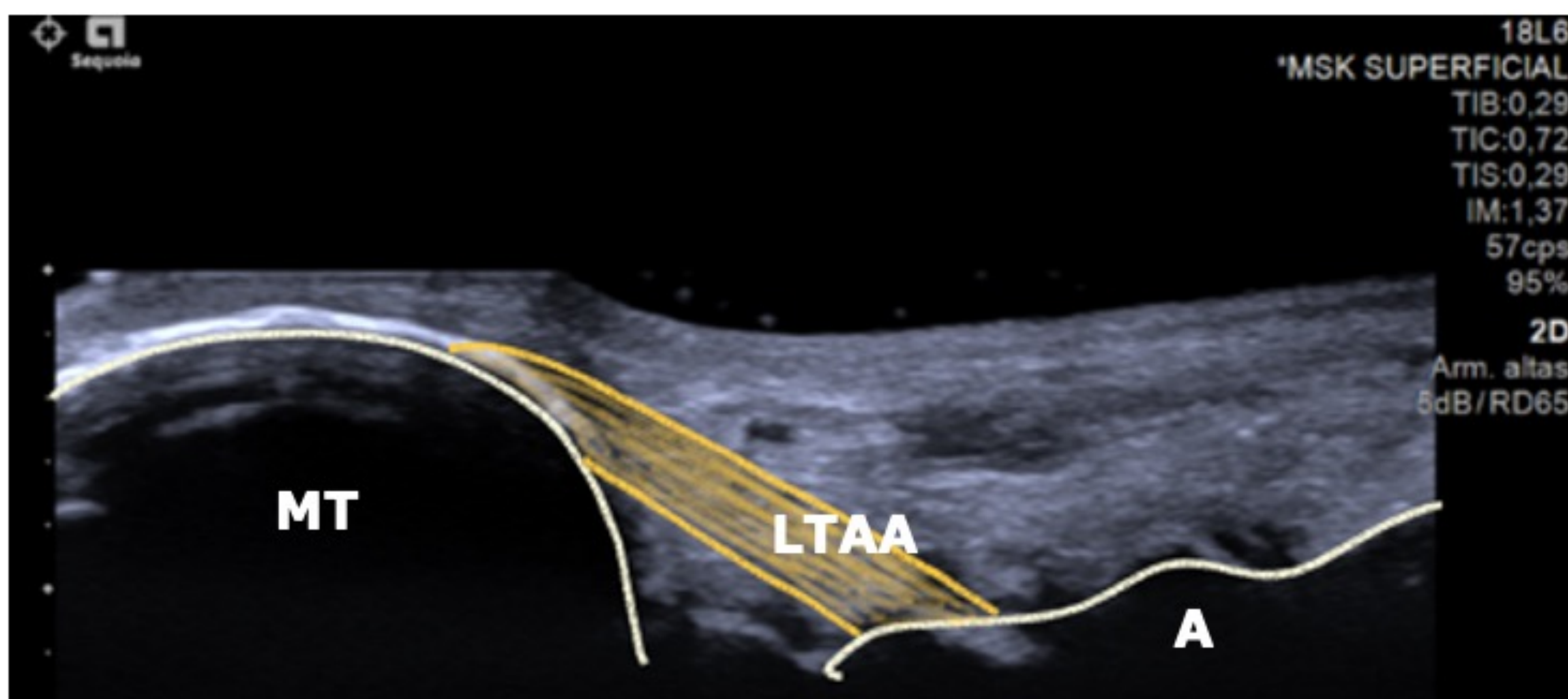
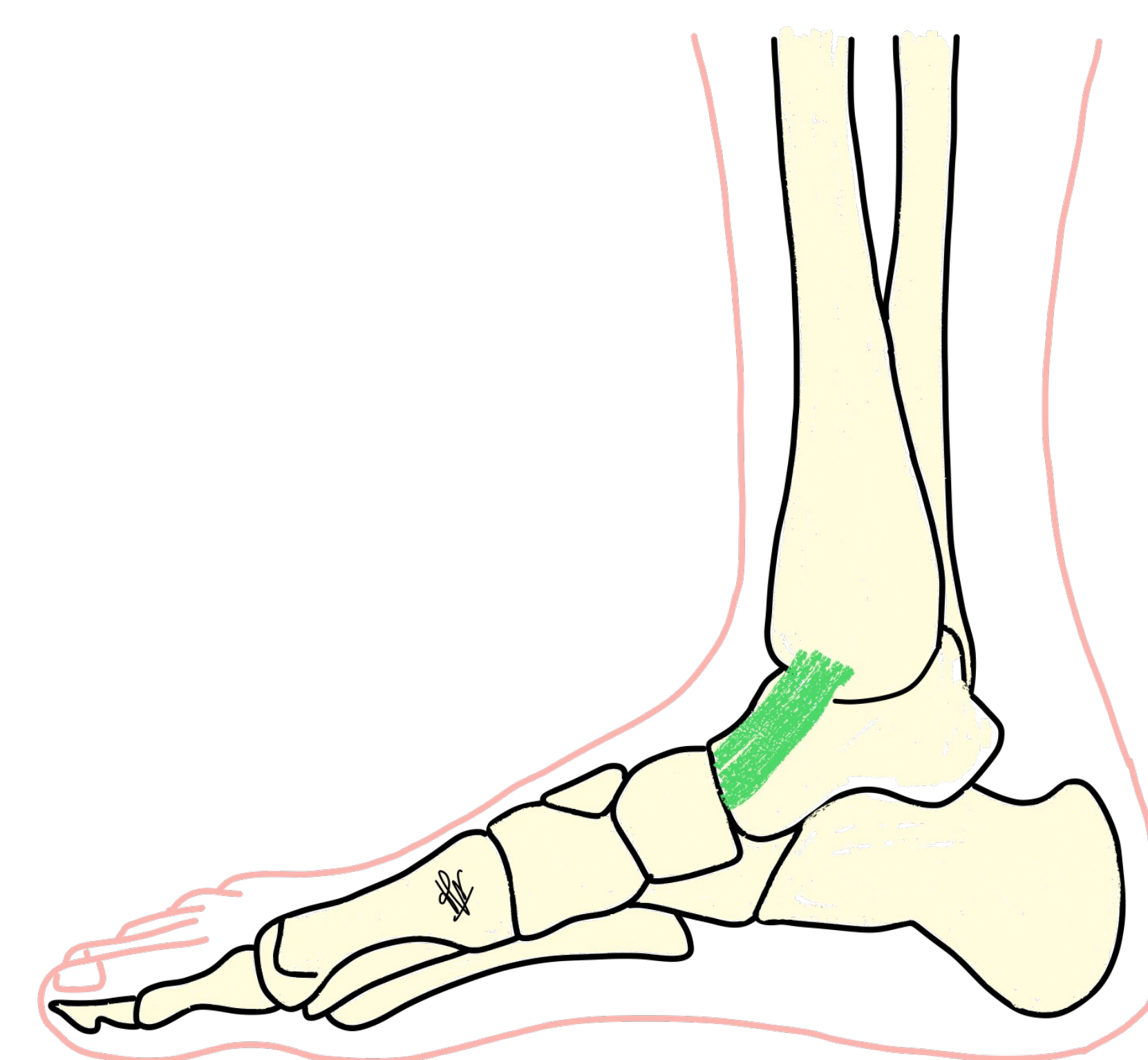
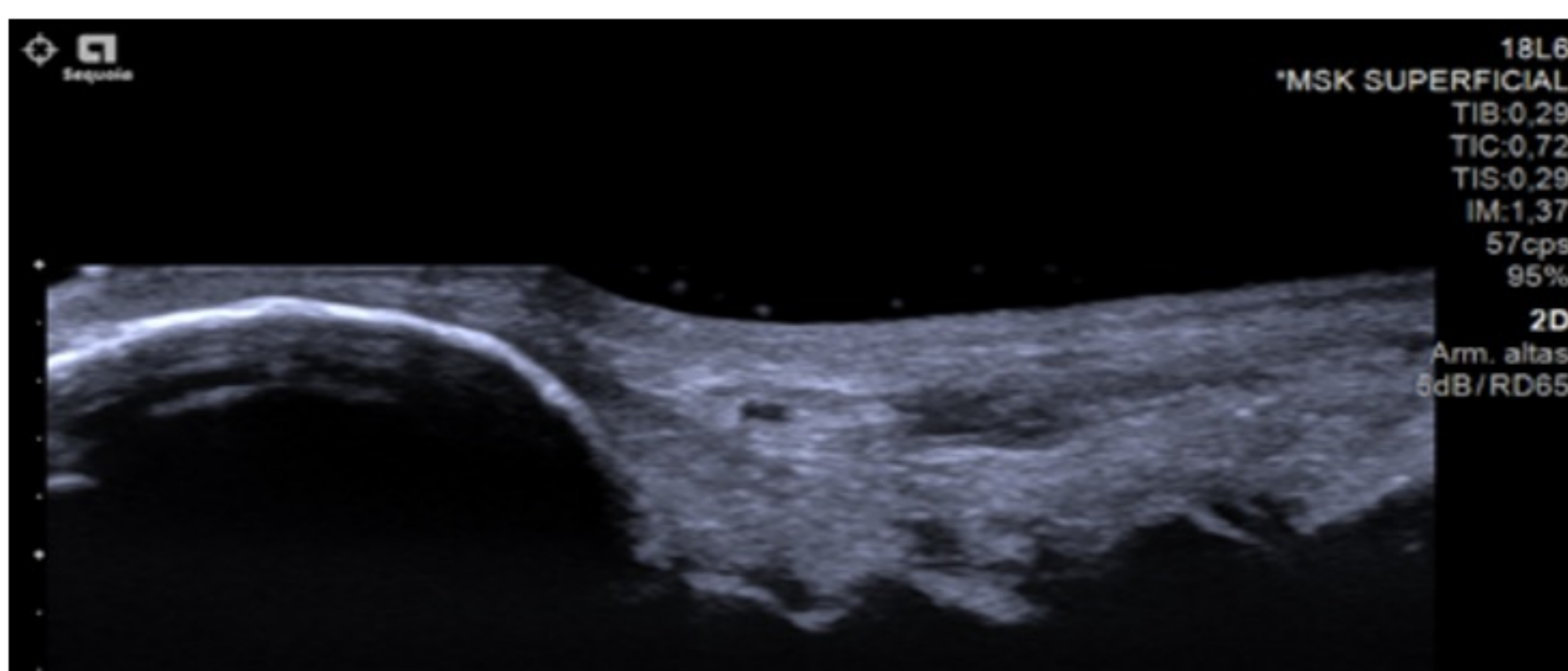
# Ligamento deltoideo

- Explorar este ligamento puede resultar difícil si no tenemos experiencia.
- El ligamento deltoideo se compone de 3 haces fundamentalmente, en forma de triángulo, y se encargan de estabilizar la cara interna del tobillo.
  - **Tibioastragalino anterior** (profundo).
  - **Tibiocalcáneo** (superficial).
  - **Tibioastragalino posterior**.
- Es importante examinar cada ligamento en el eje que le corresponde según sea la disposición de las fibras para poderlos localizar.
  - Nos puede ayudar usar mucho gel y que el paciente realice una eversión forzada del pie.





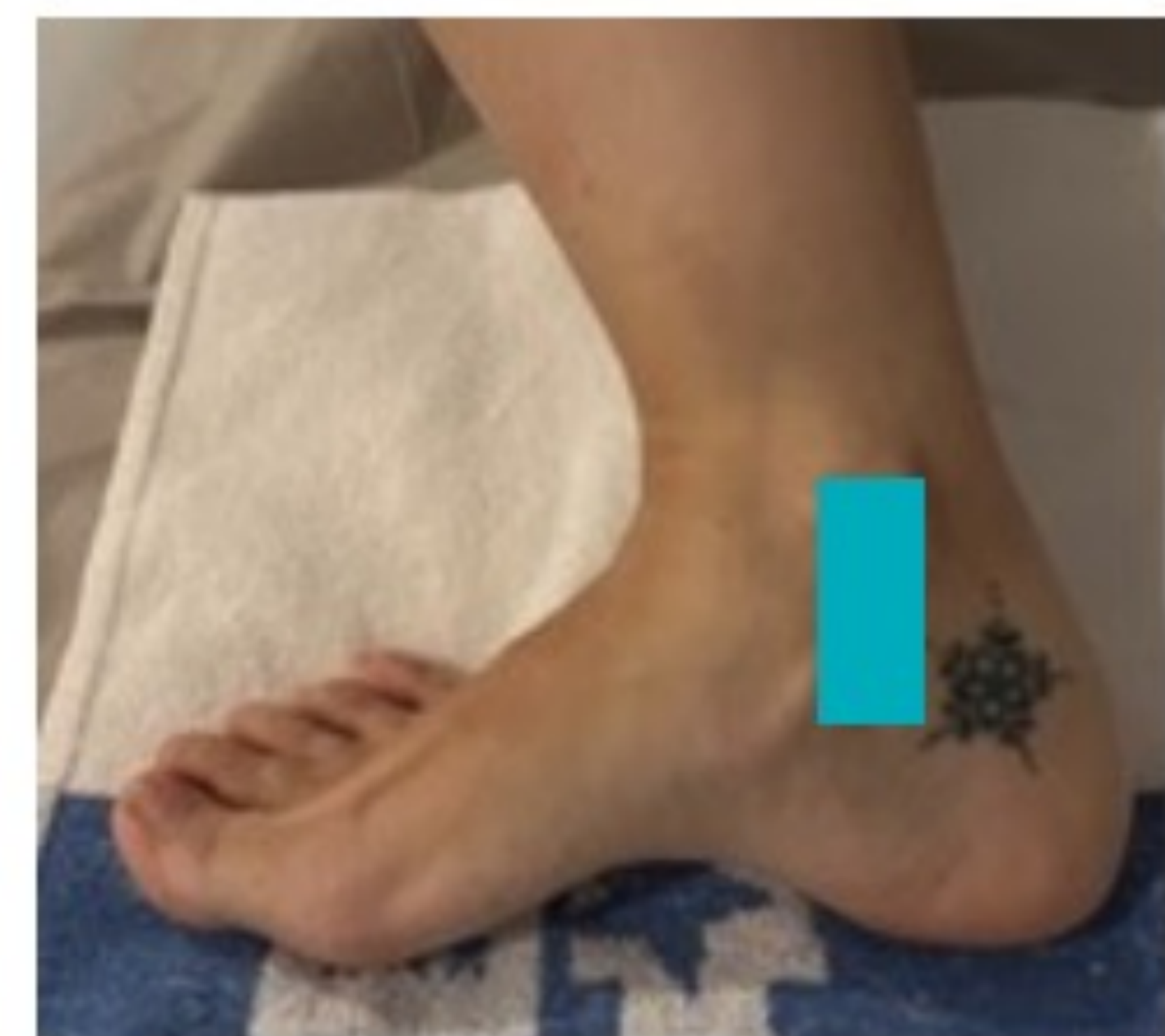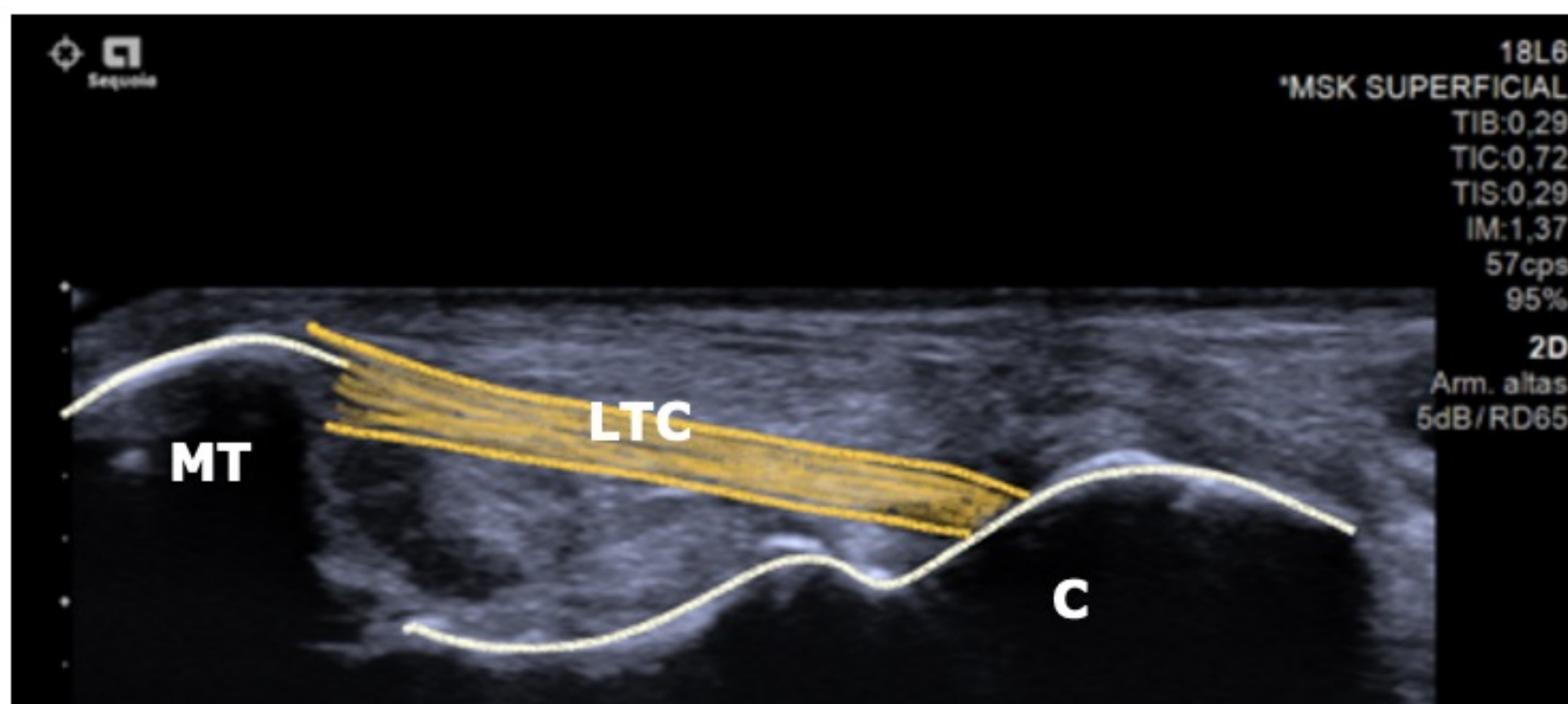
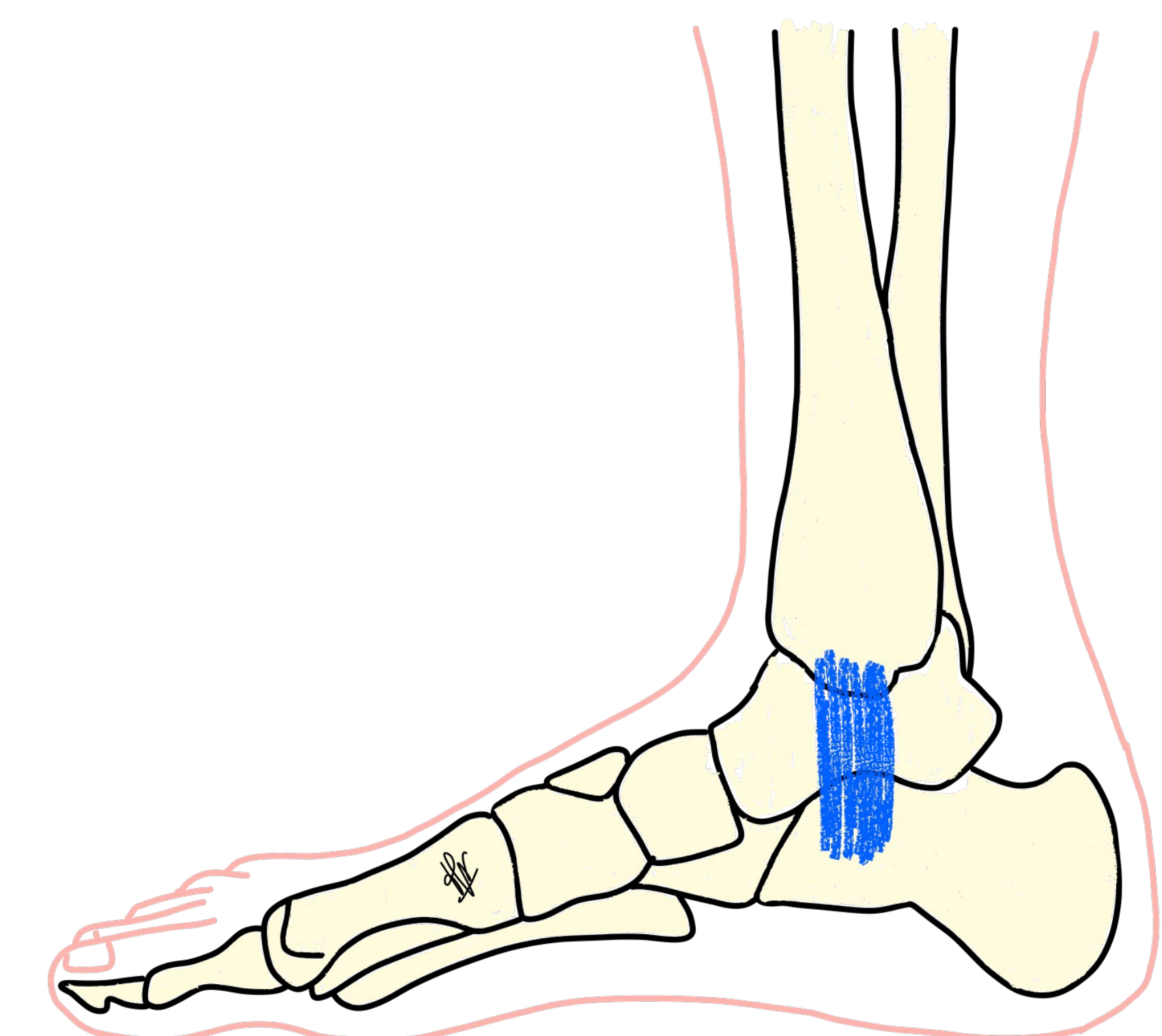
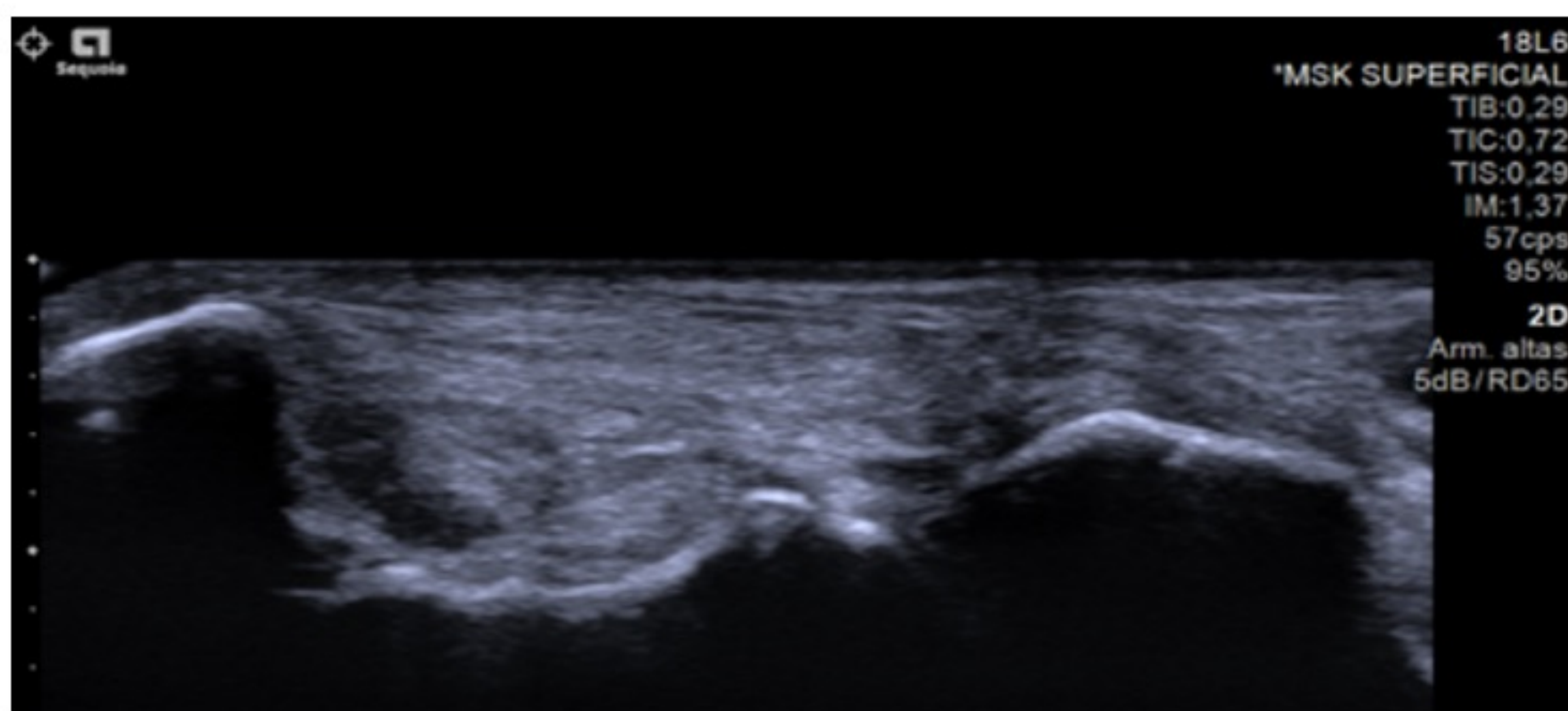
## LIG. TIBIO-ASTRAGALINO ANTERIOR



Corte longitudinal del lig. Tibioastragalino anterior (LTAA) desde el maleolo tibial (MT) hasta el astrágalo (A). Es algo difícil de visualizar por su situación profunda.



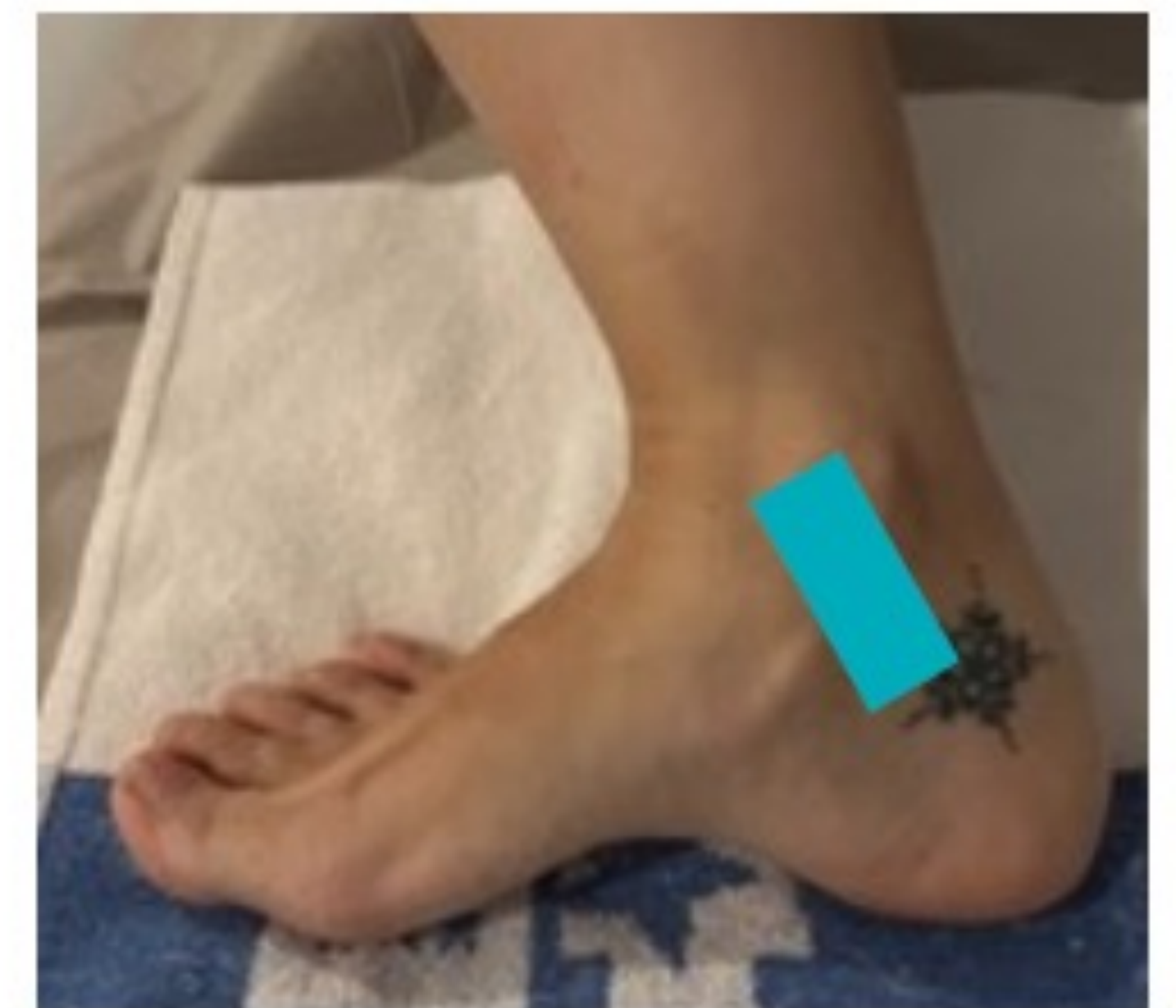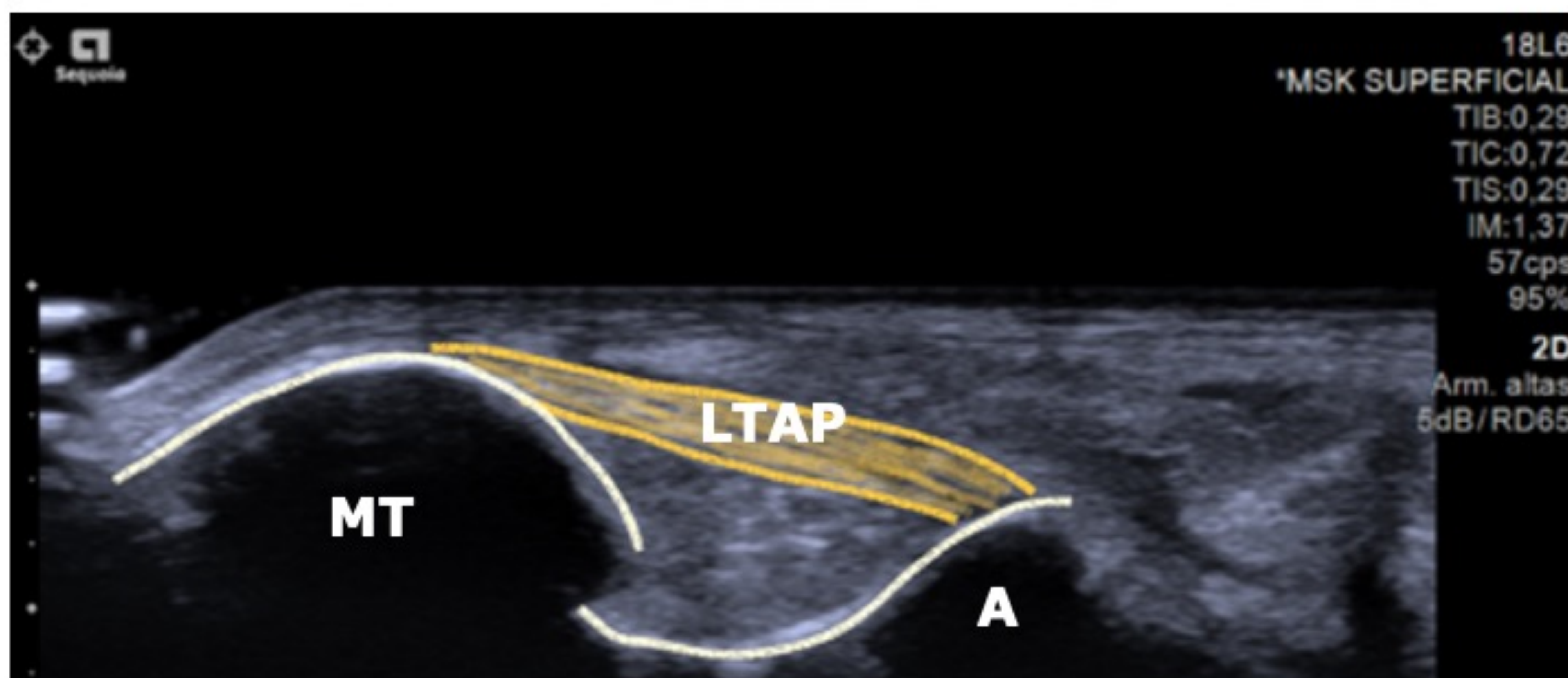
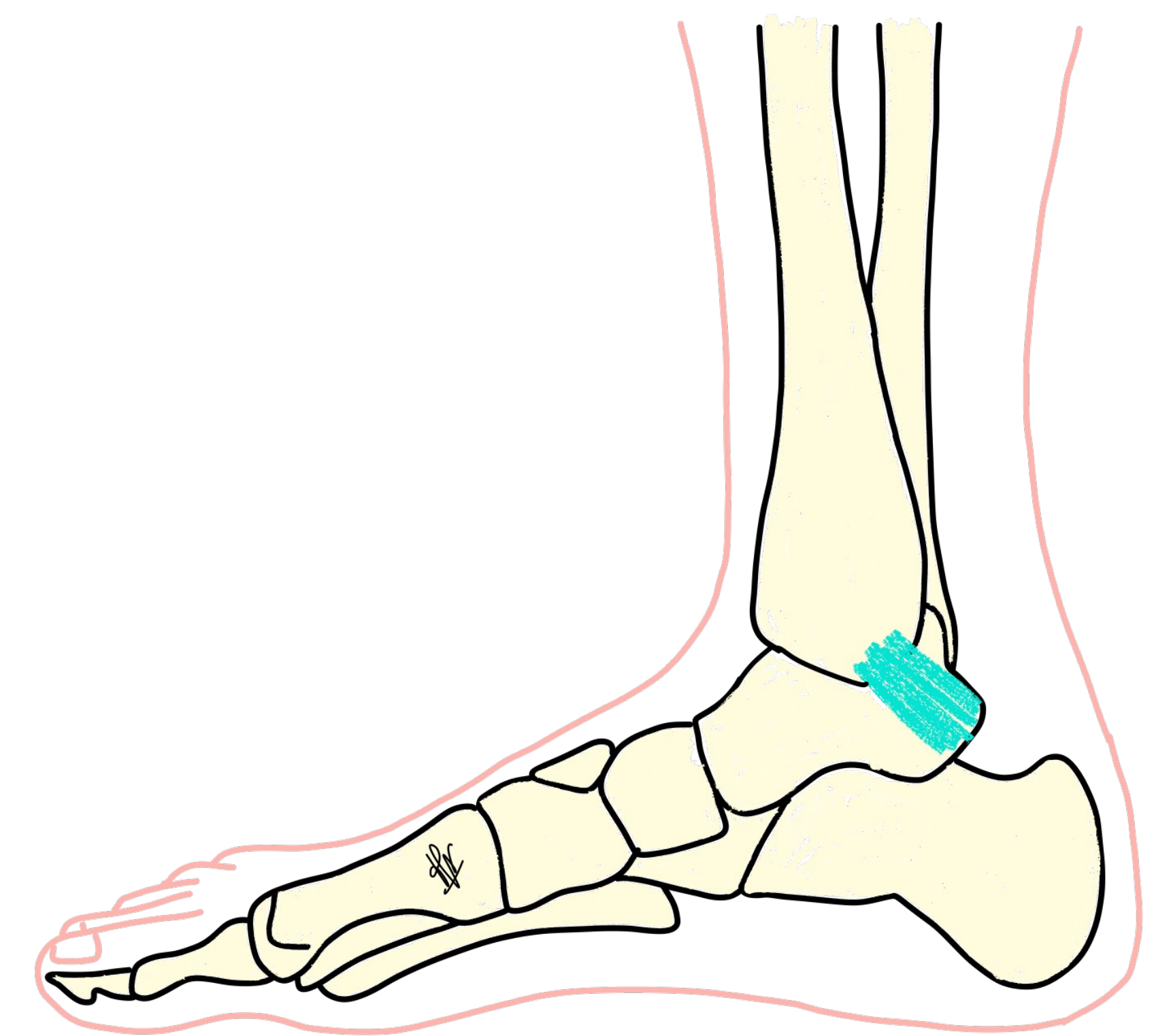
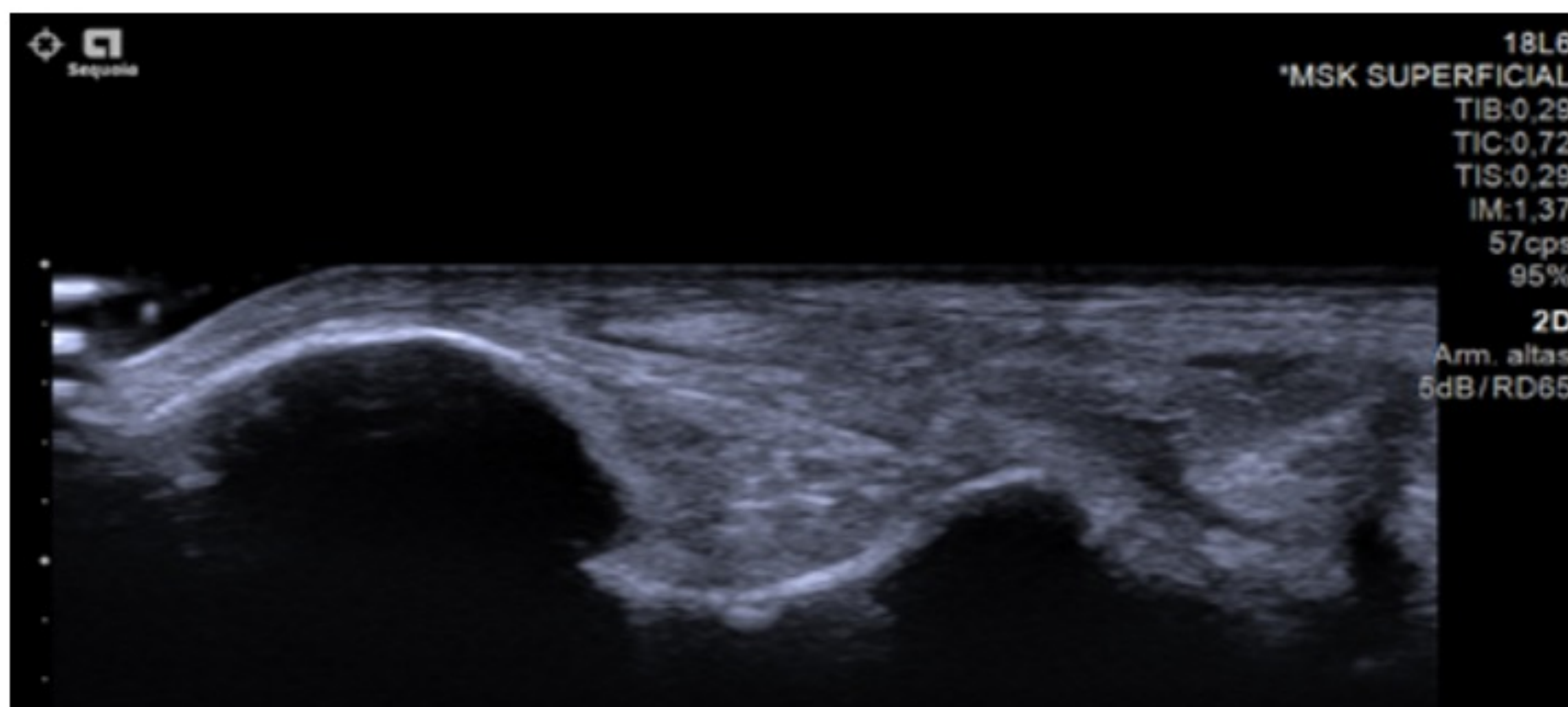
## LIG. TIBIO-CALCÁNEO



Corte longitudinal del lig. Tibiocalcáneo (LTC), desde el maleolo tibial (MT) hasta el calcáneo (C). Presenta una disposición más vertical.



## LIG. TIBIO-ASTRAGALINO POSTERIOR

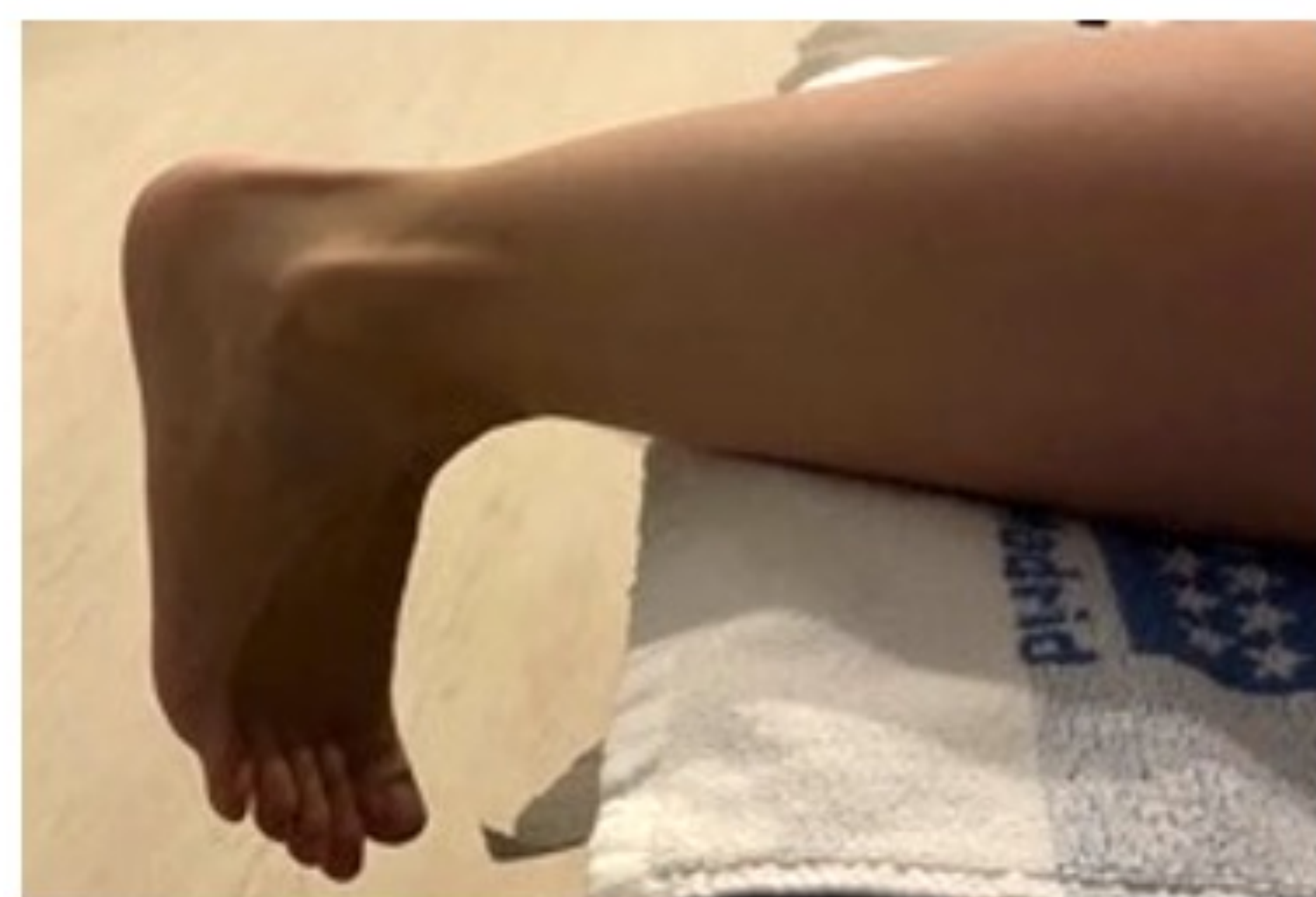
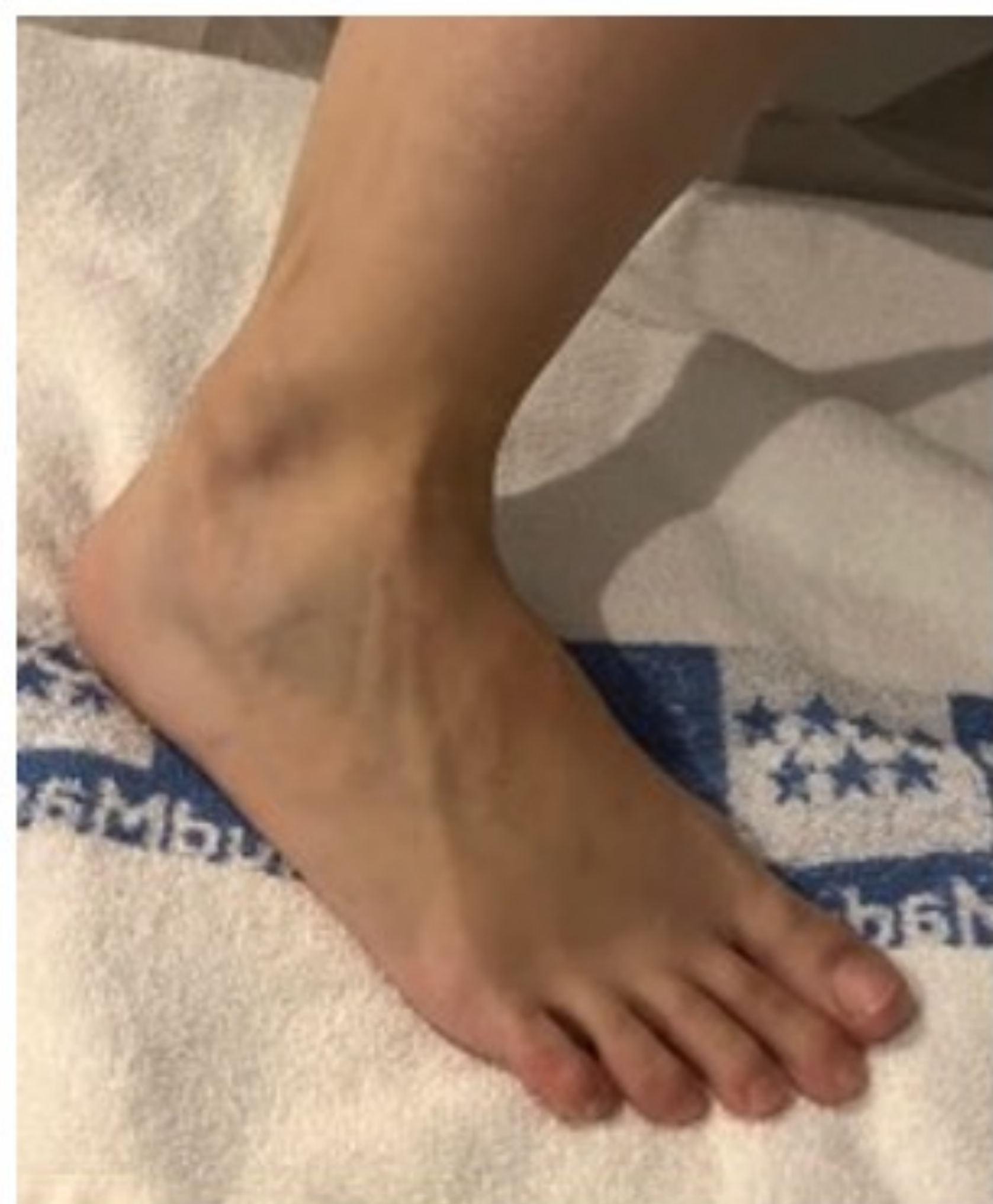
Corte longitudinal del lig. Tibioastragalino posterior (LTAP) desde el maleolo tibial (MT) hasta la porción posterior del astrágalo (A).



# Compartimento lateral

- Paciente colocado en decúbito supino, con flexión de la rodilla y del pie, apoyando la planta del mismo sobre la camilla, así como ligera **inversión** del mismo (puede ser de ayuda un apoyo en maleolo interno).
- Otra posición aceptada es la del paciente en decúbito prono con el pie colgando de la camilla (esta posición permite movimientos pasivos por parte del explorador).
- Usaremos una sonda lineal de alta frecuencia (>7Mhz), en nuestro caso 18L6.
- Usar abundante cantidad de gel para asegurar el contacto con la sonda.

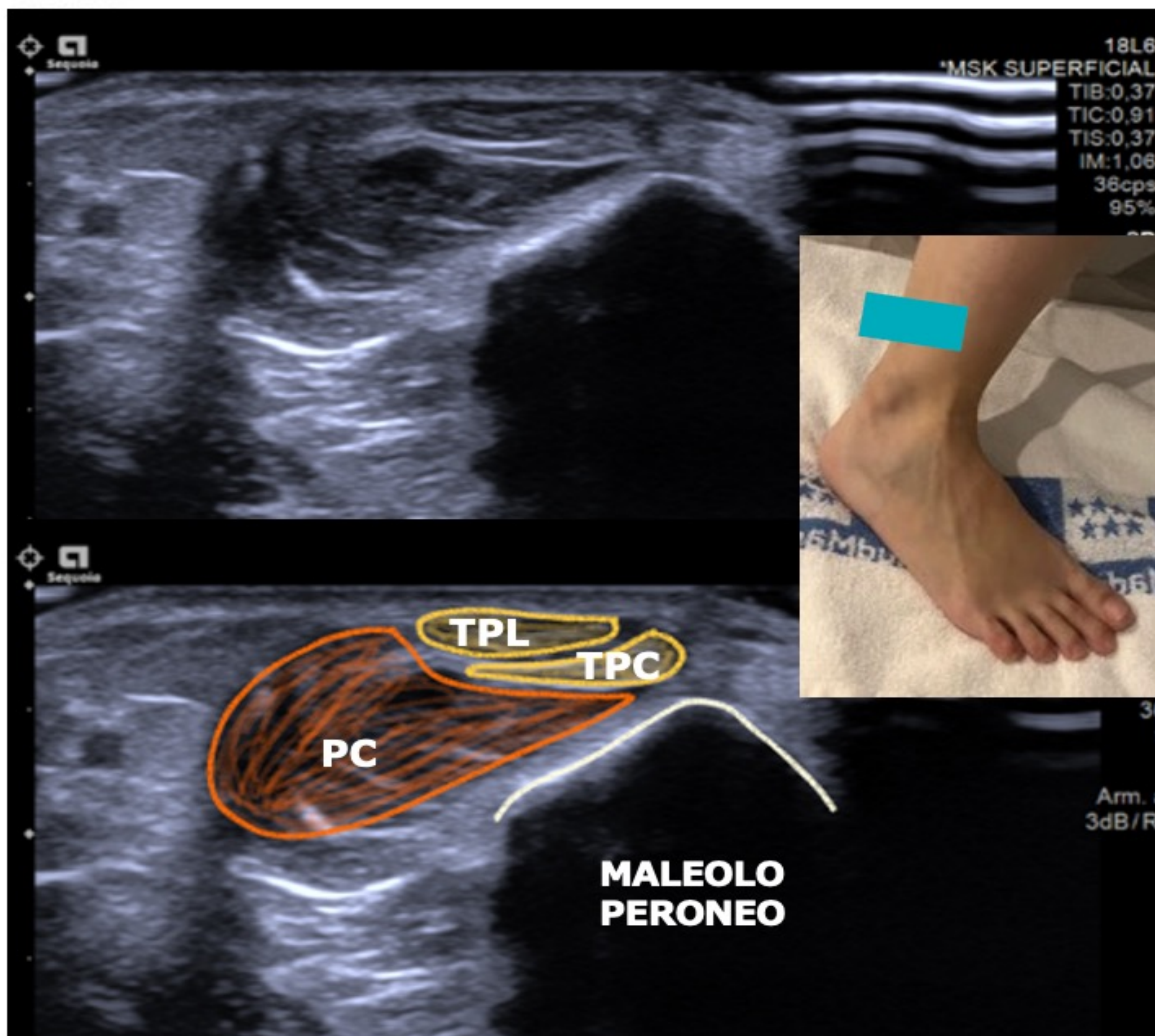




# Tendones peroneos

- Se sitúan detrás del maleolo peroneo, rodeándolo hasta llegar a su inserción en la cara plantar de la 2ª cuña y base de 1º MTT en caso del peroneo largo, y en la cara plantar de la base de del 5º MTT en caso del peroneo corto.
- Hay que examinarlos en ambos ejes y desde el vientre muscular hasta la región inframaleolar, valorándolos a la altura del tubérculo calcáneo (que los separa).
- Visualizar el retináculo peroneo.
- En caso de sospecha de luxación, se realizarán movimientos pasivos de dorsiflexión del pie para comprobarlo.

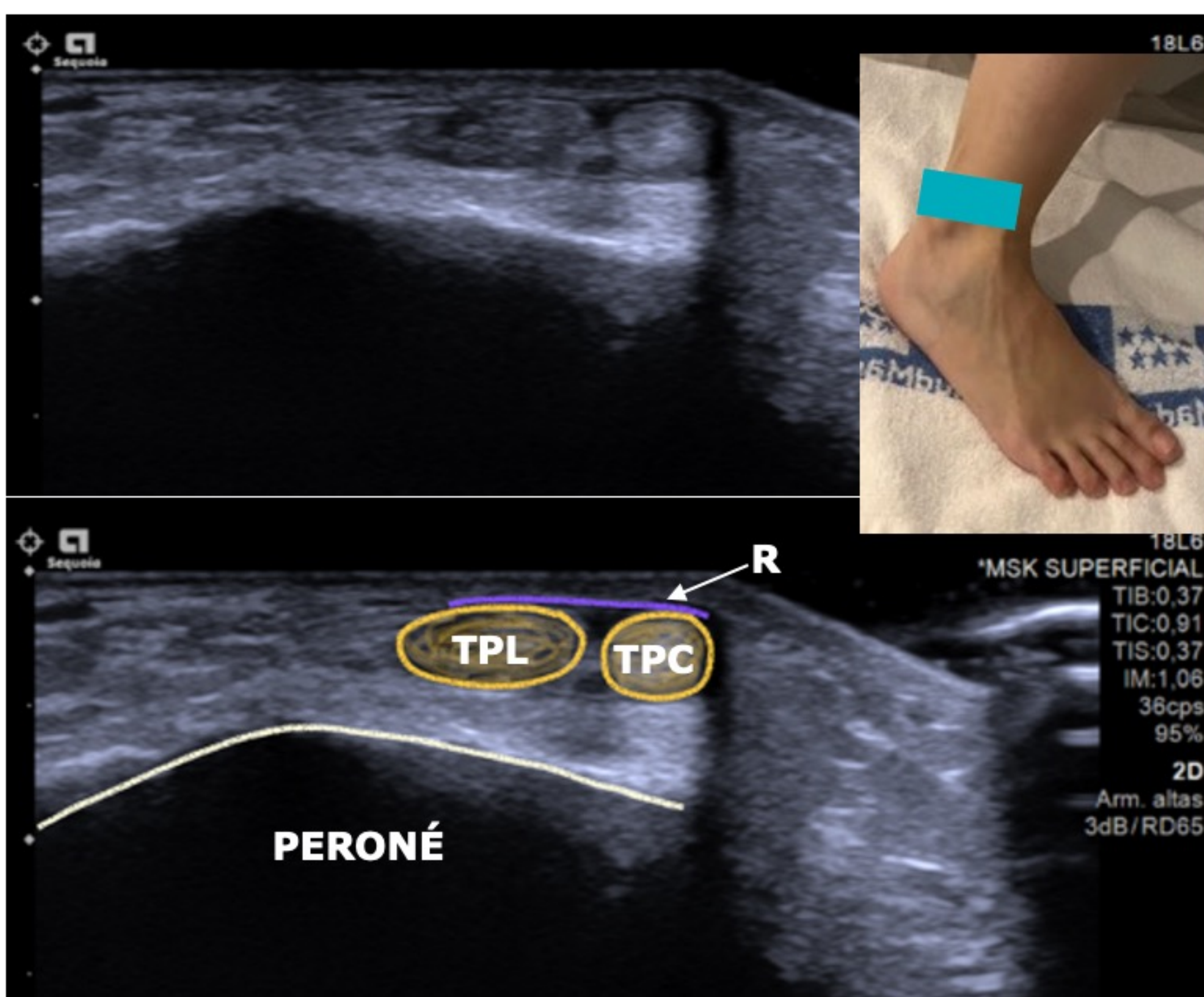




Corte axial en distintas alturas.

**ARRIBA:**

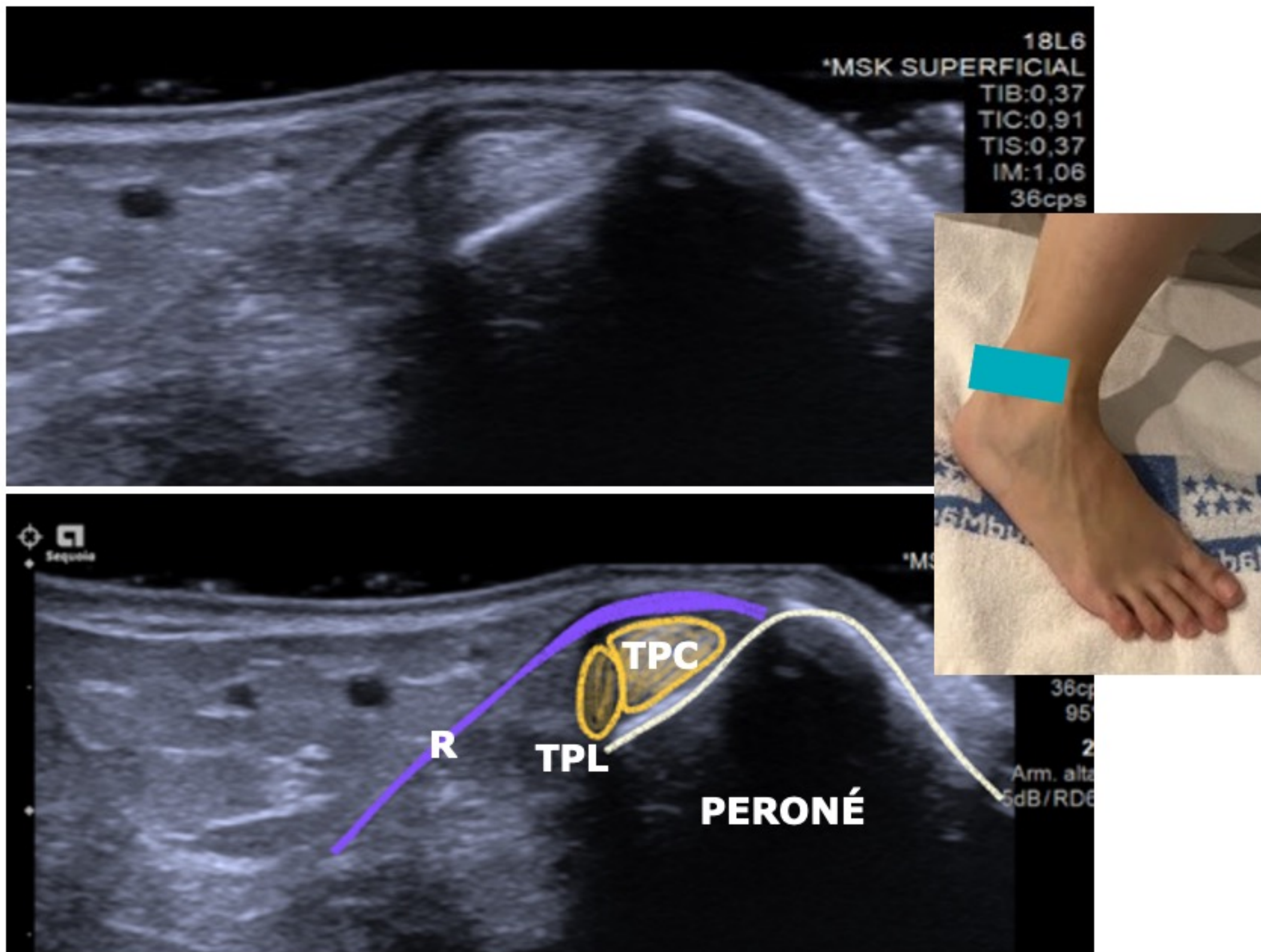
Se identifica el vientre muscular del peroneo corto (PC) y los tendones del peroneo largo (TPL) y corto (TPC).



**ABAJO:**

Se observan los tendones del peroneo largo (TPL) y corto (TPC) y el retináculo (R).

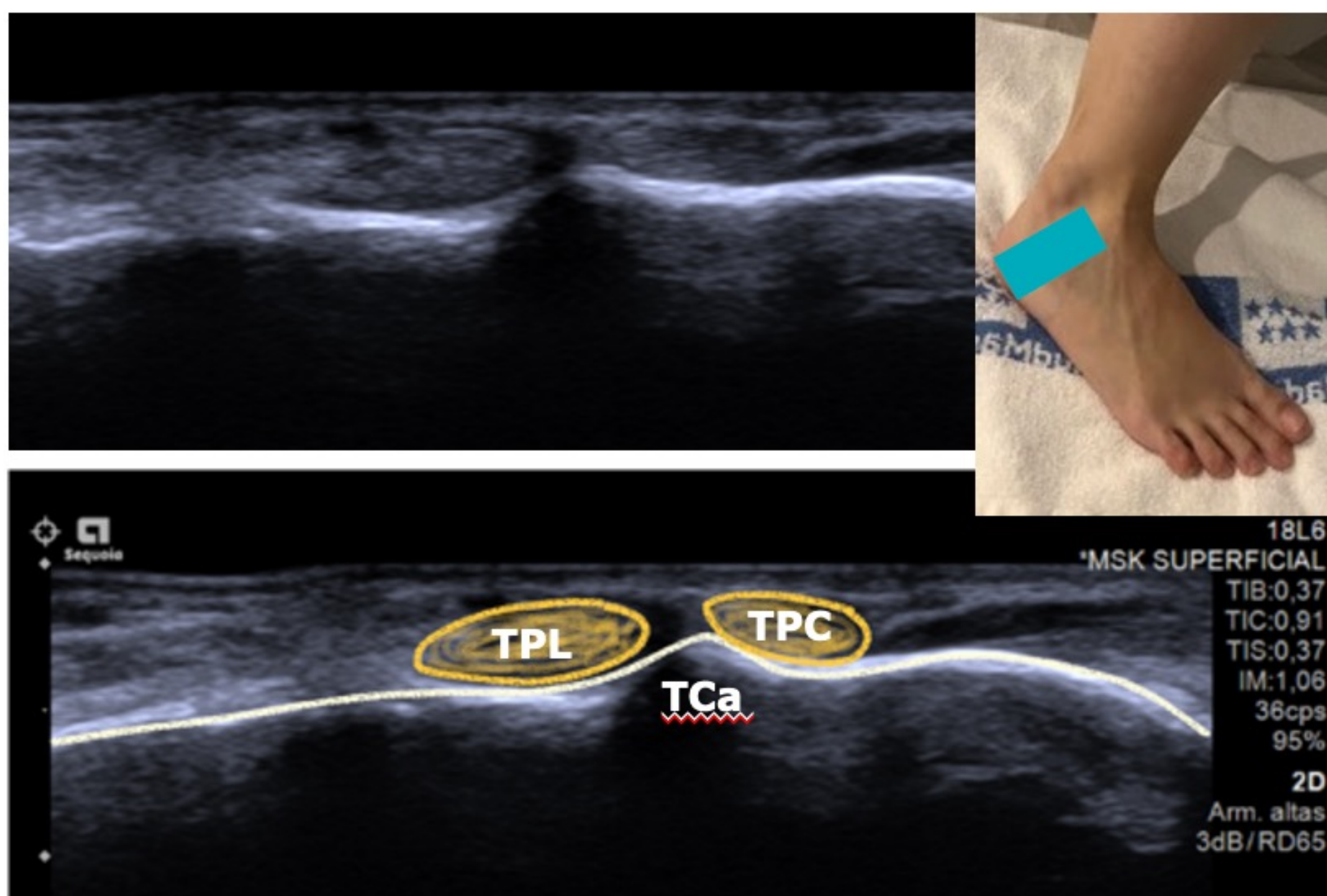




Corte axial en distintas alturas.

**ARRIBA:**

Se observan los tendones del peroneo largo (TPL) y corto (TPC), así como su retináculo (R).



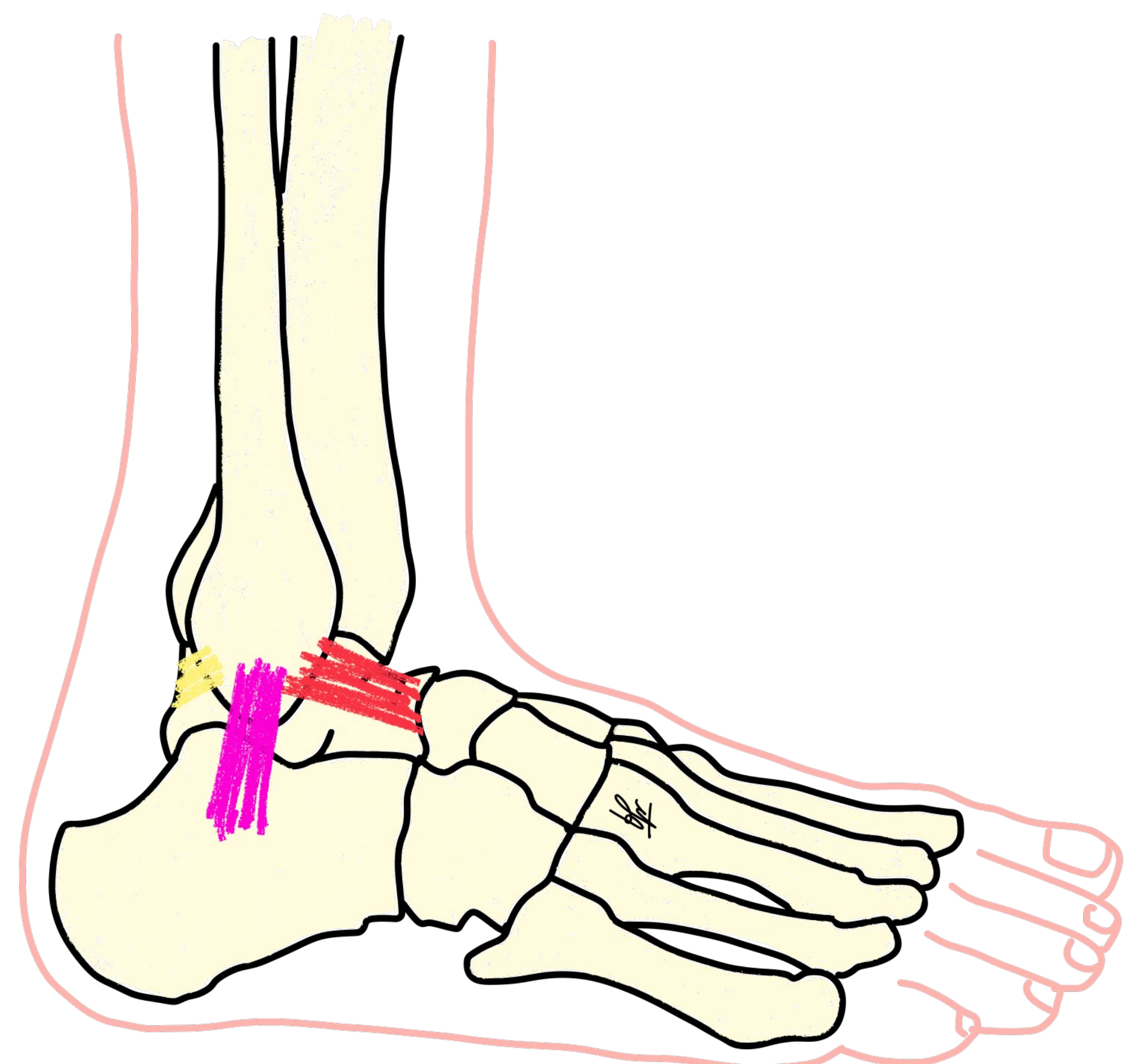
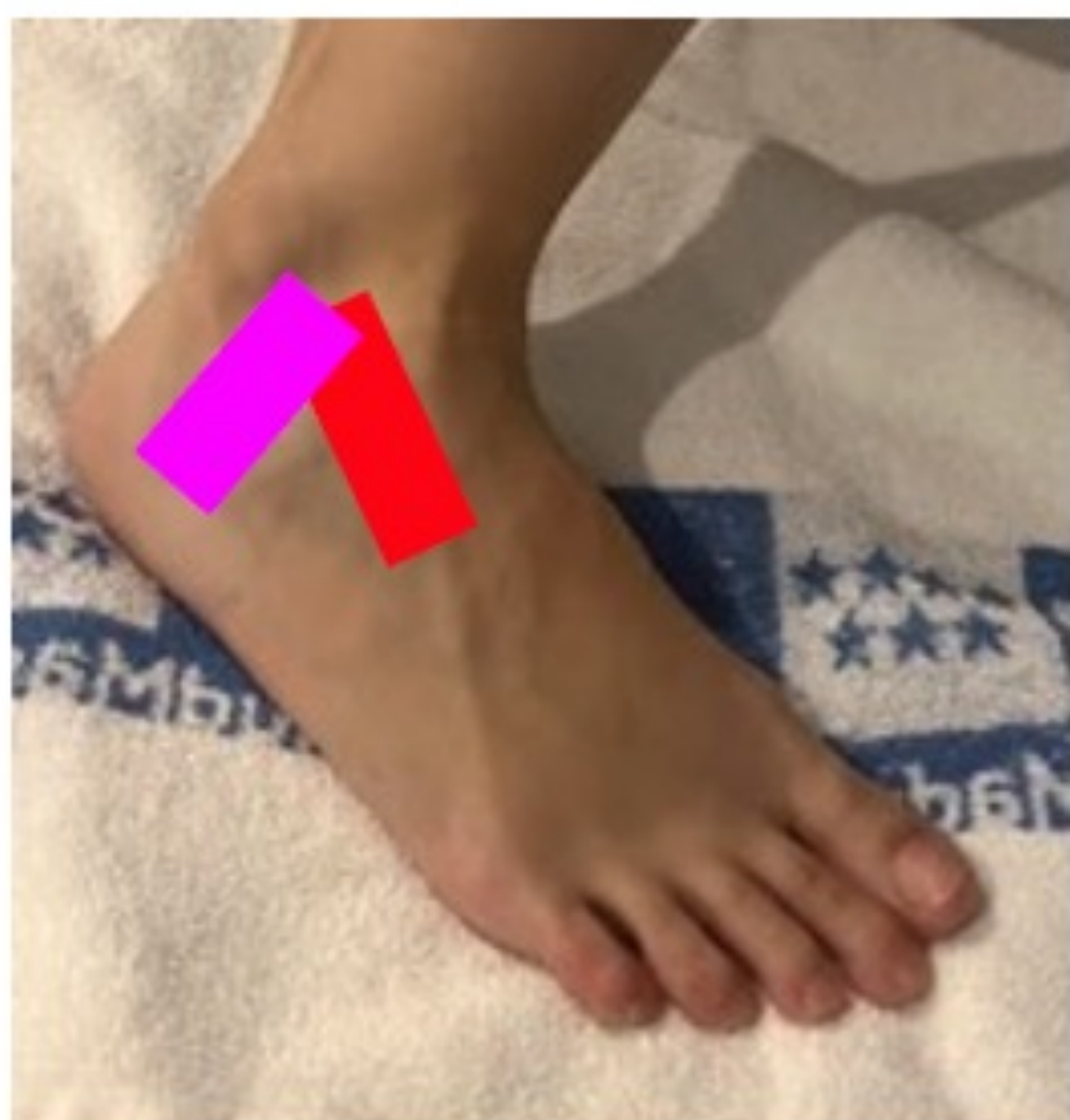**ABAJO:**

Se identifican los tendones del peroneo largo (TPL) y corto (TPC) así como el tubérculo calcáneo (Tca).



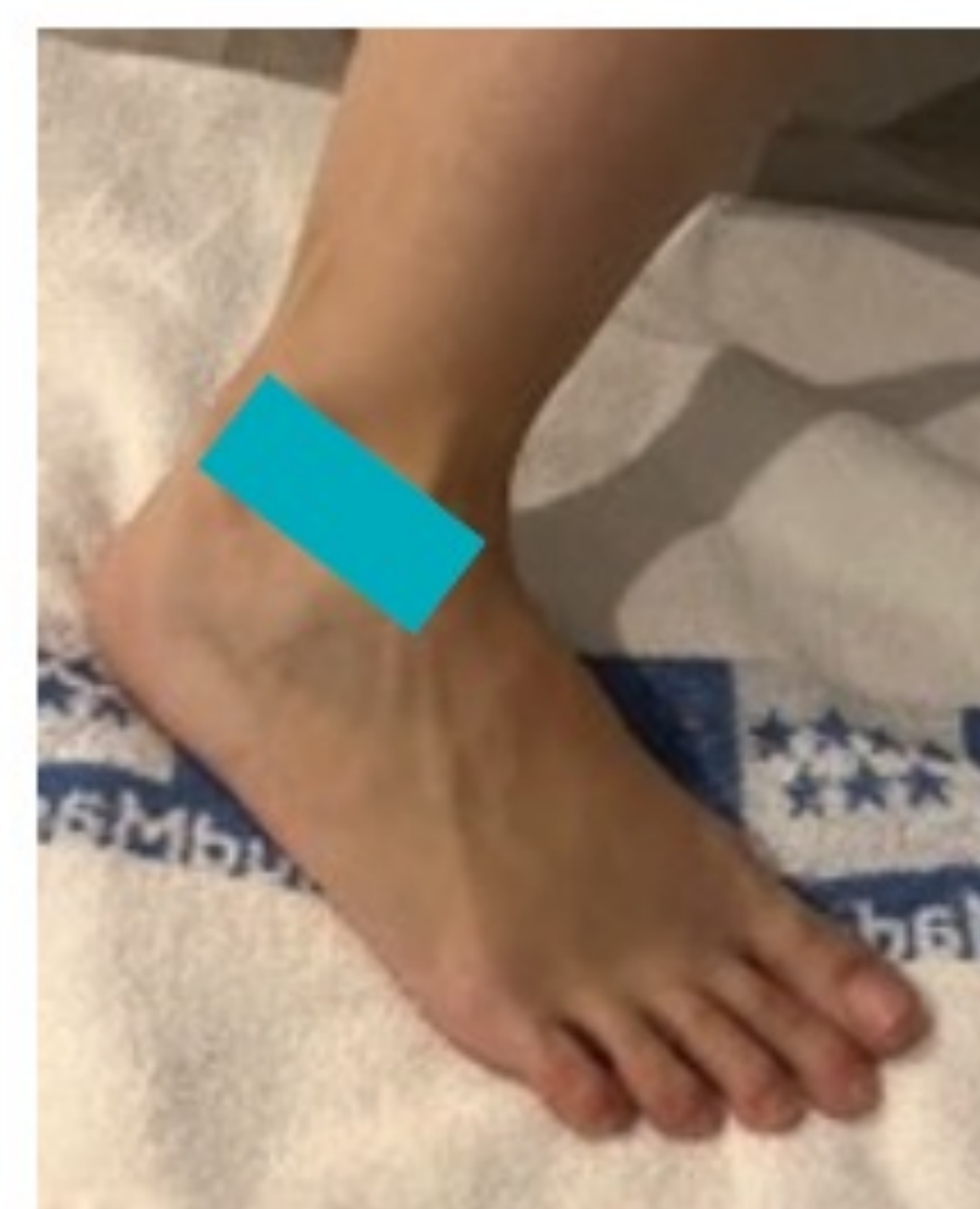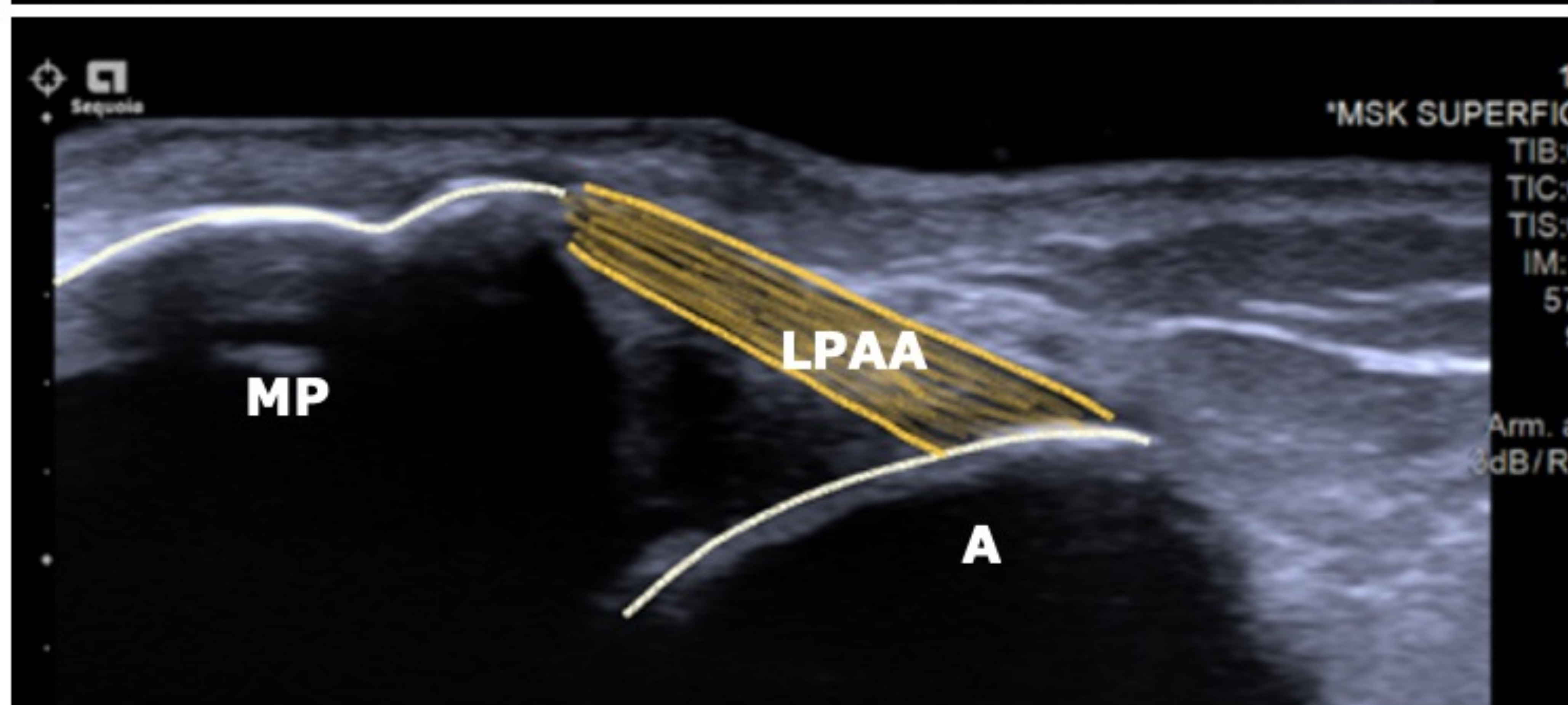
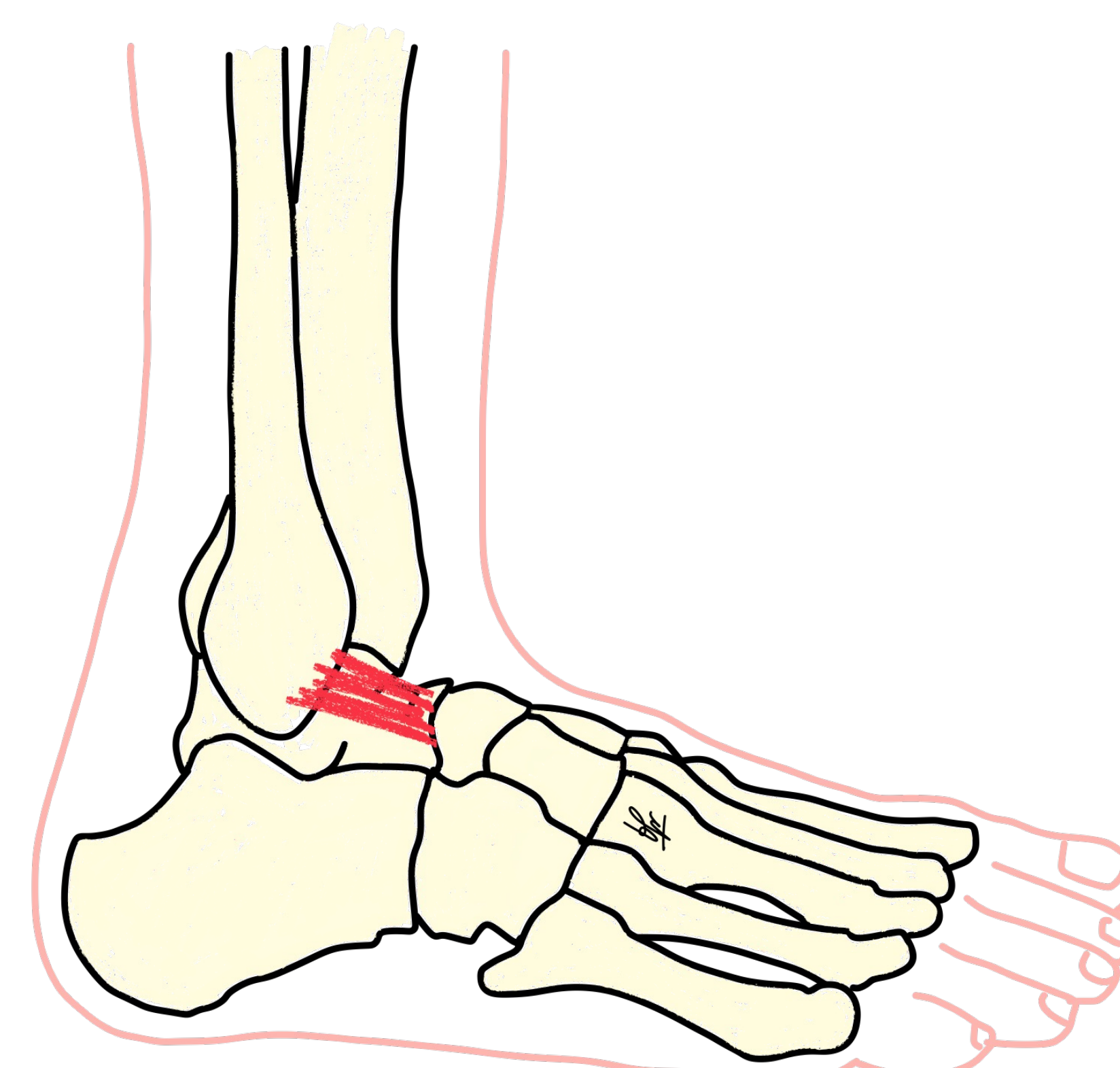
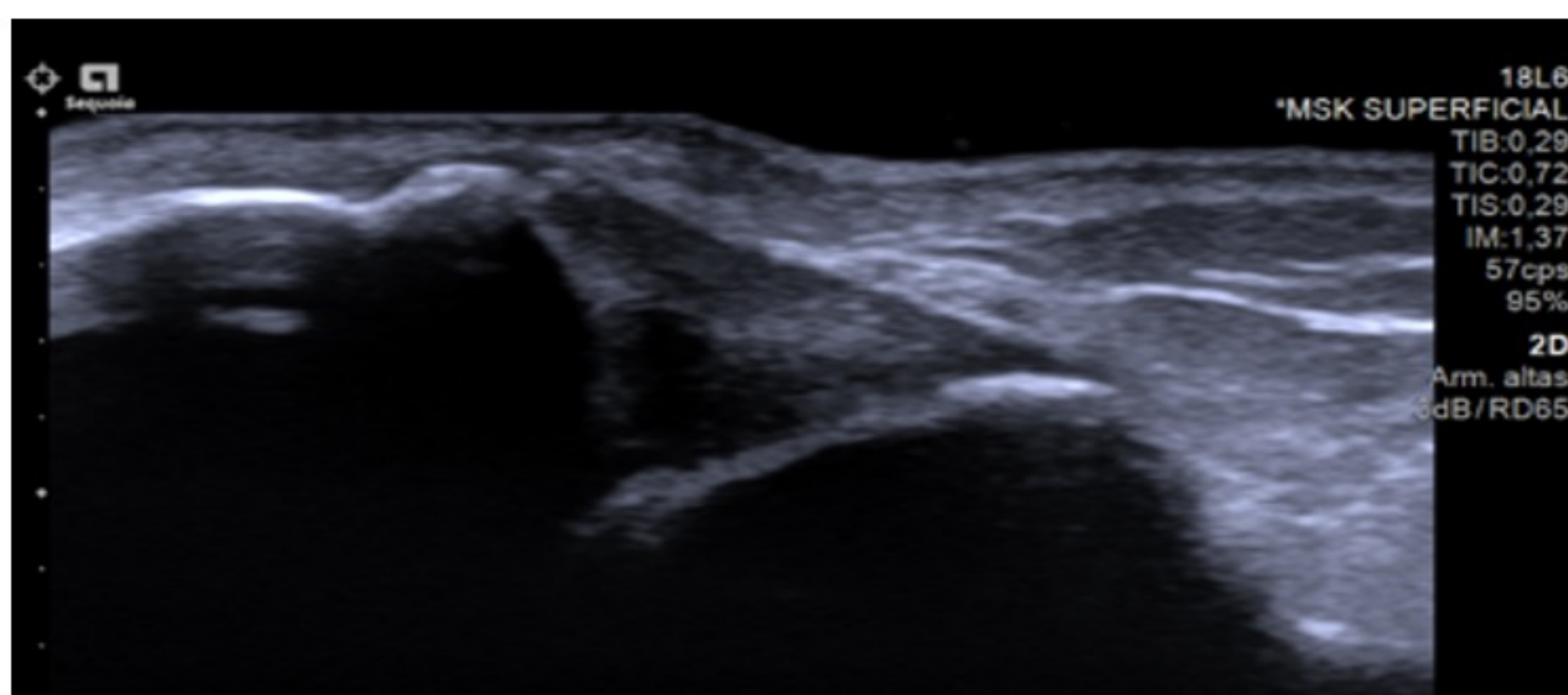
# Complejo ligamentoso lateral

- Encargado de la estabilización articular del peroné con el tarso.
- Se compone de:
  - **Ligamento peroneo-astragalino anterior:** desde maleolo peroneo, con disposición horizontal, hasta el margen anterolateral del astrágalo.
  - **Ligamento peroneo-calcáneo:** desde el maleolo peroneo hasta el calcáneo, profundo a los tendones peroneos a nivel inframaleolar.
- Para su exploración será de ayuda posicionar en dirección del ligamento la sonda, usar abundante gel y que el paciente realice una inversión forzada del pie.





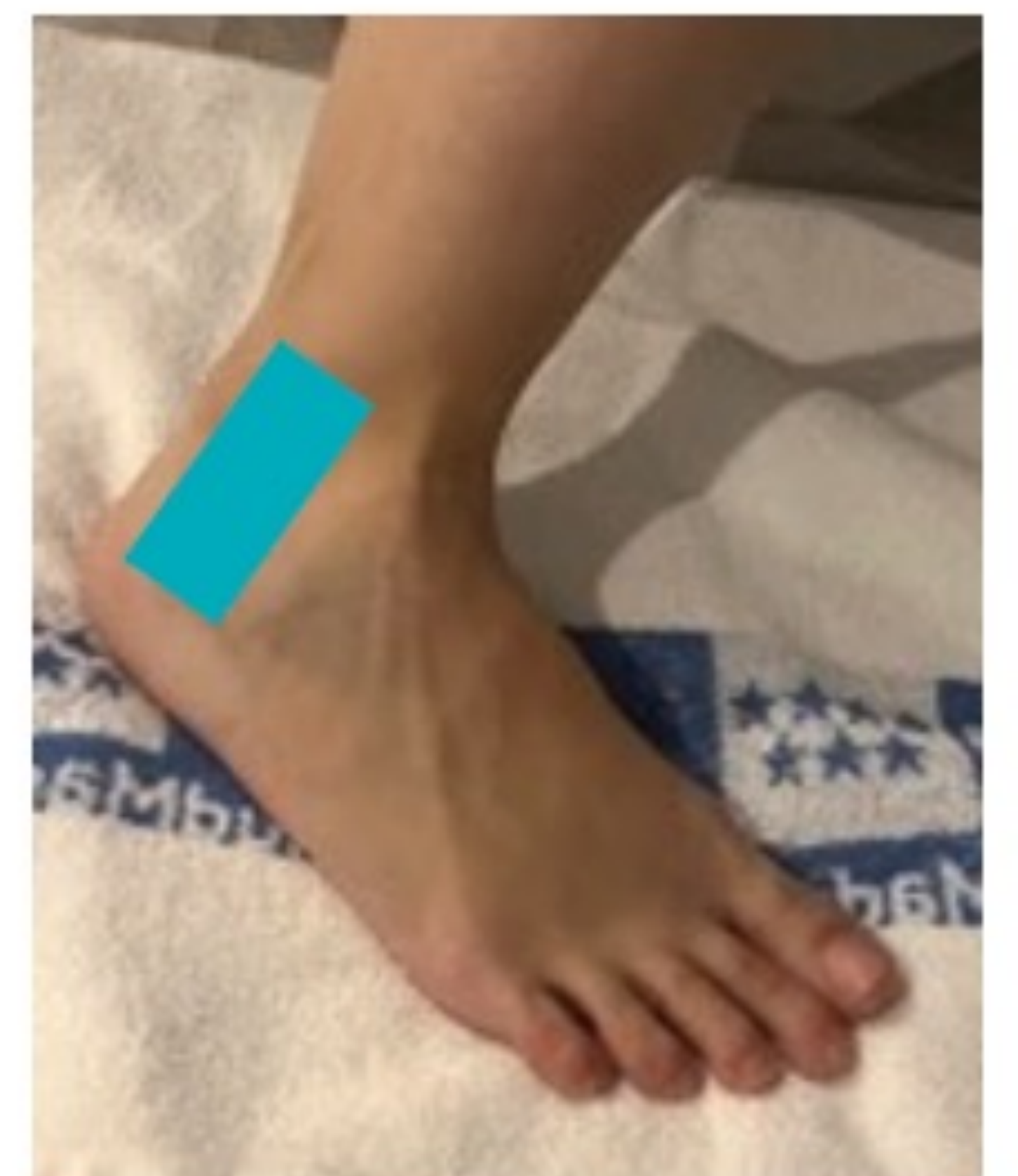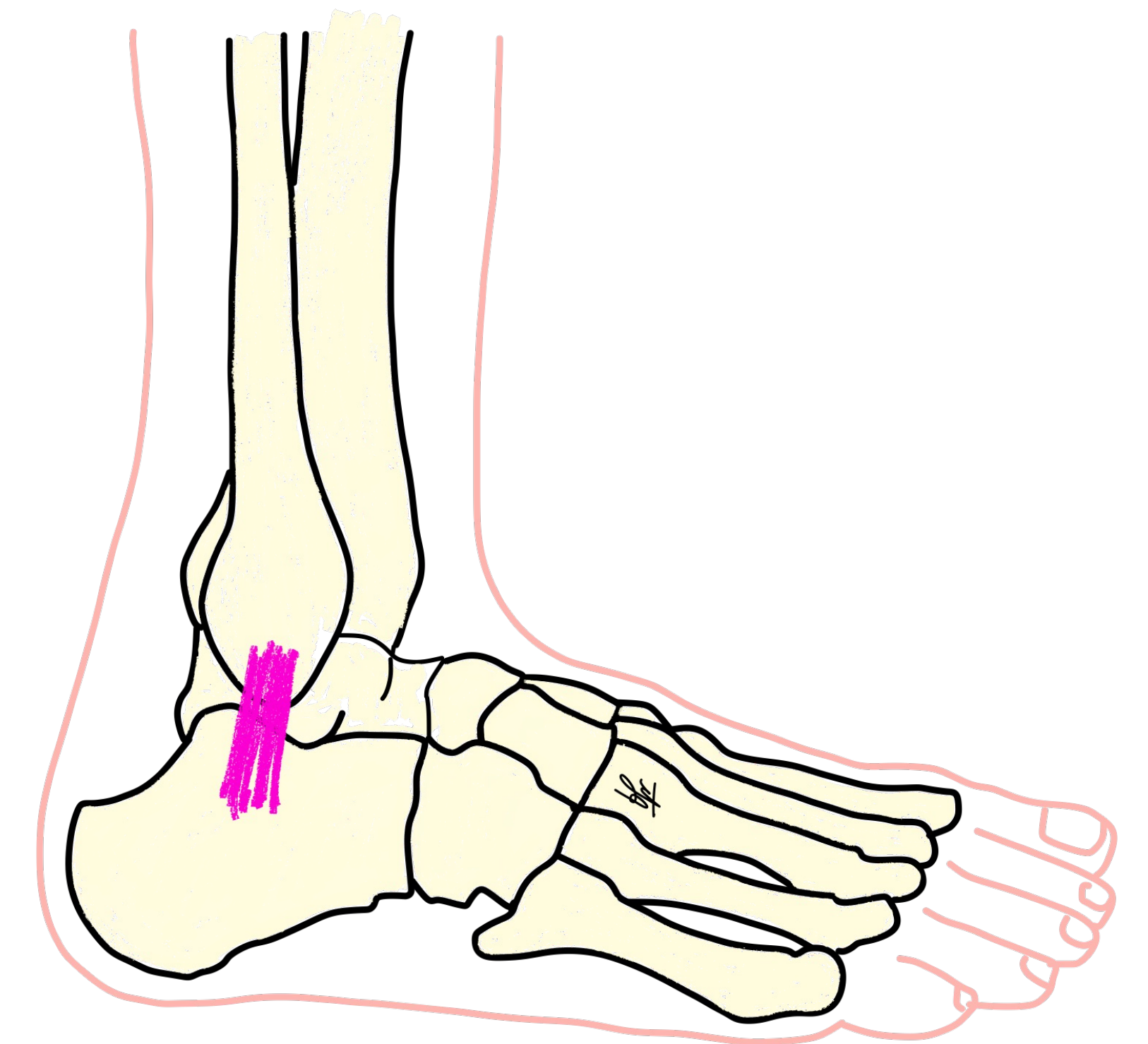
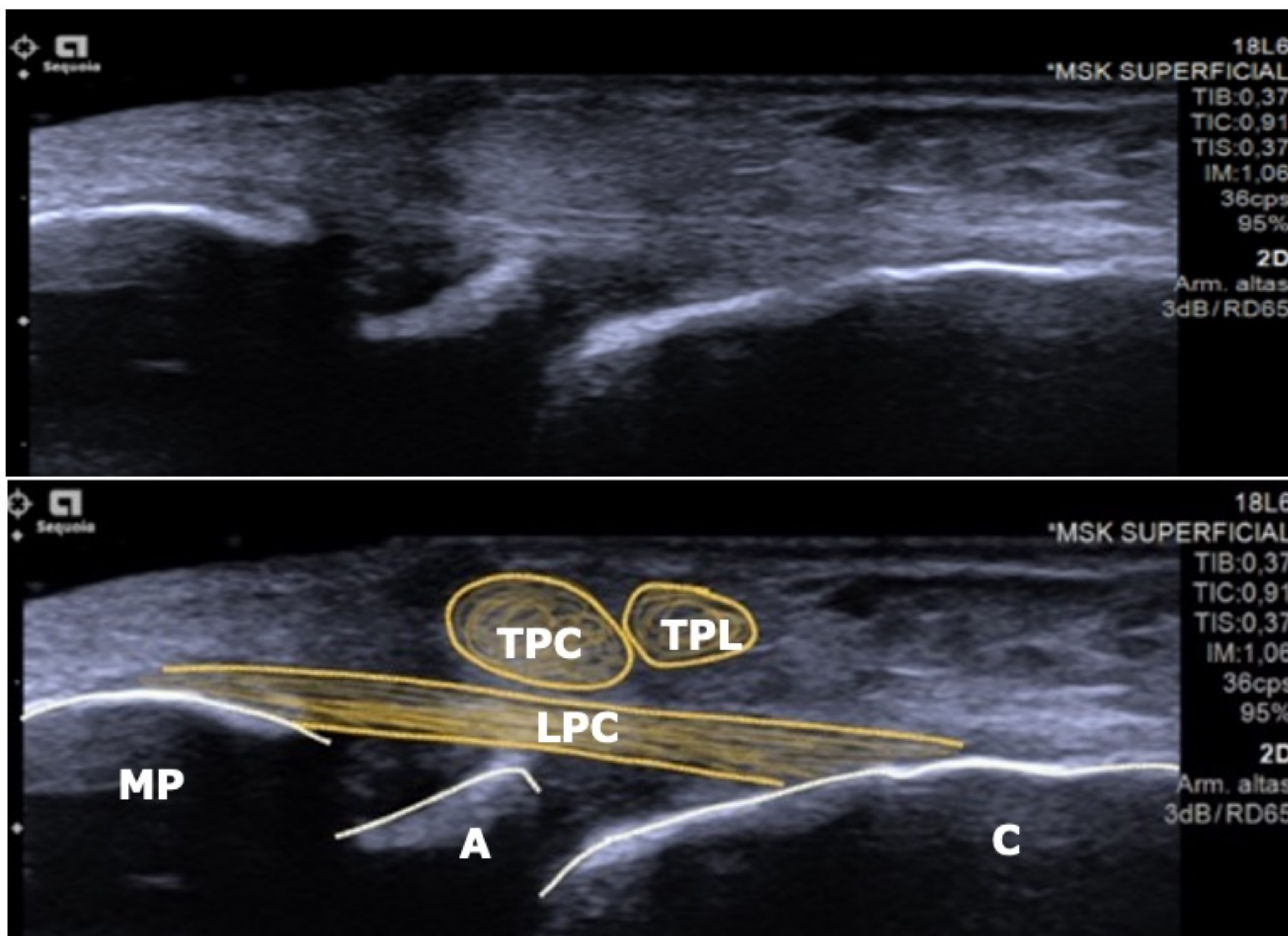
## LIG. PERONEO- ASTRAGALINO ANTERIOR



Corte longitudinal a la altura del maleolo peroneo, dónde se identifica el lig. peroneo-astragalino anterior (LPAA) situado entre el maleolo peroneo (MP) y el astrágalo (A).



## LIG. PERONEO-CALCÁNEO

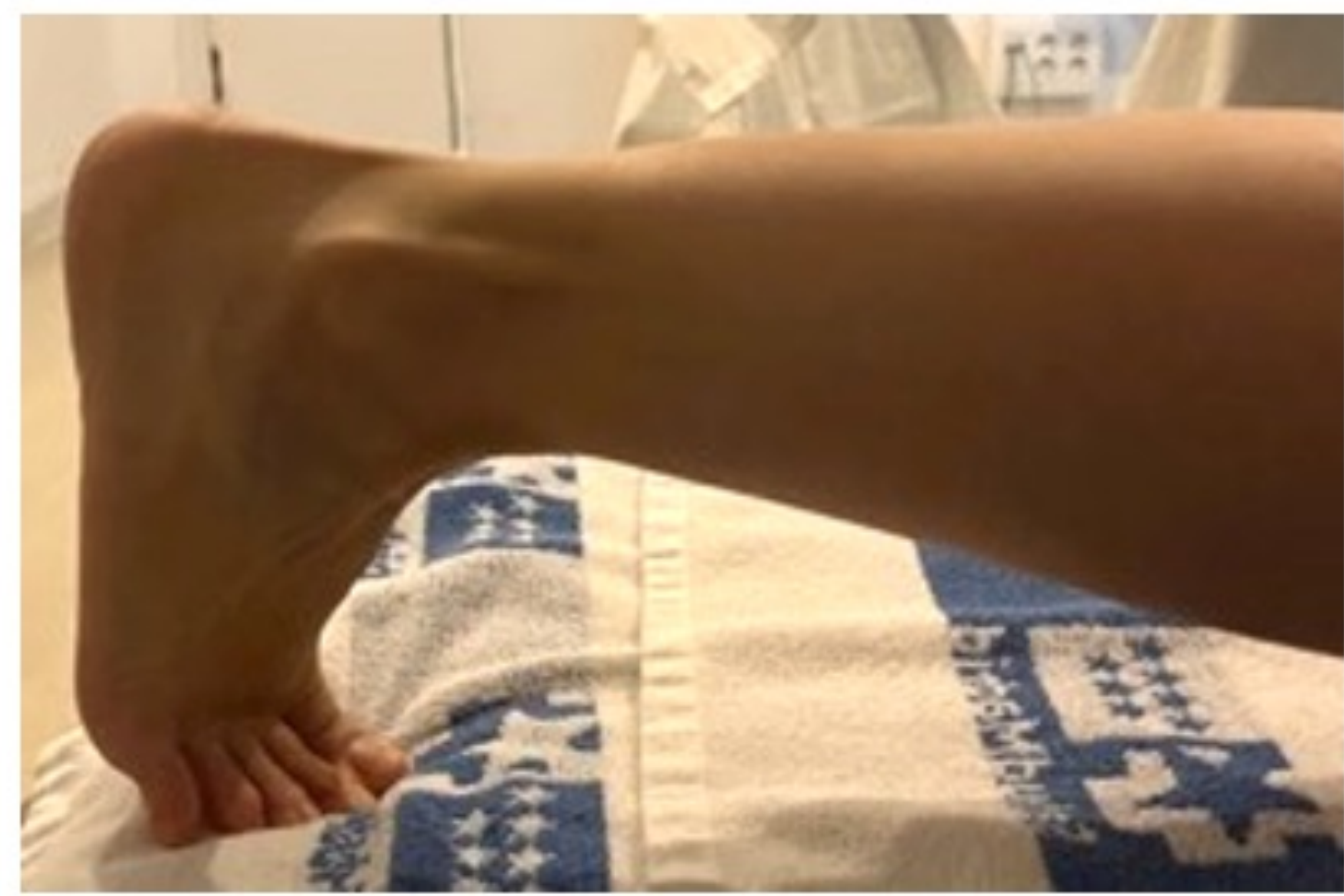
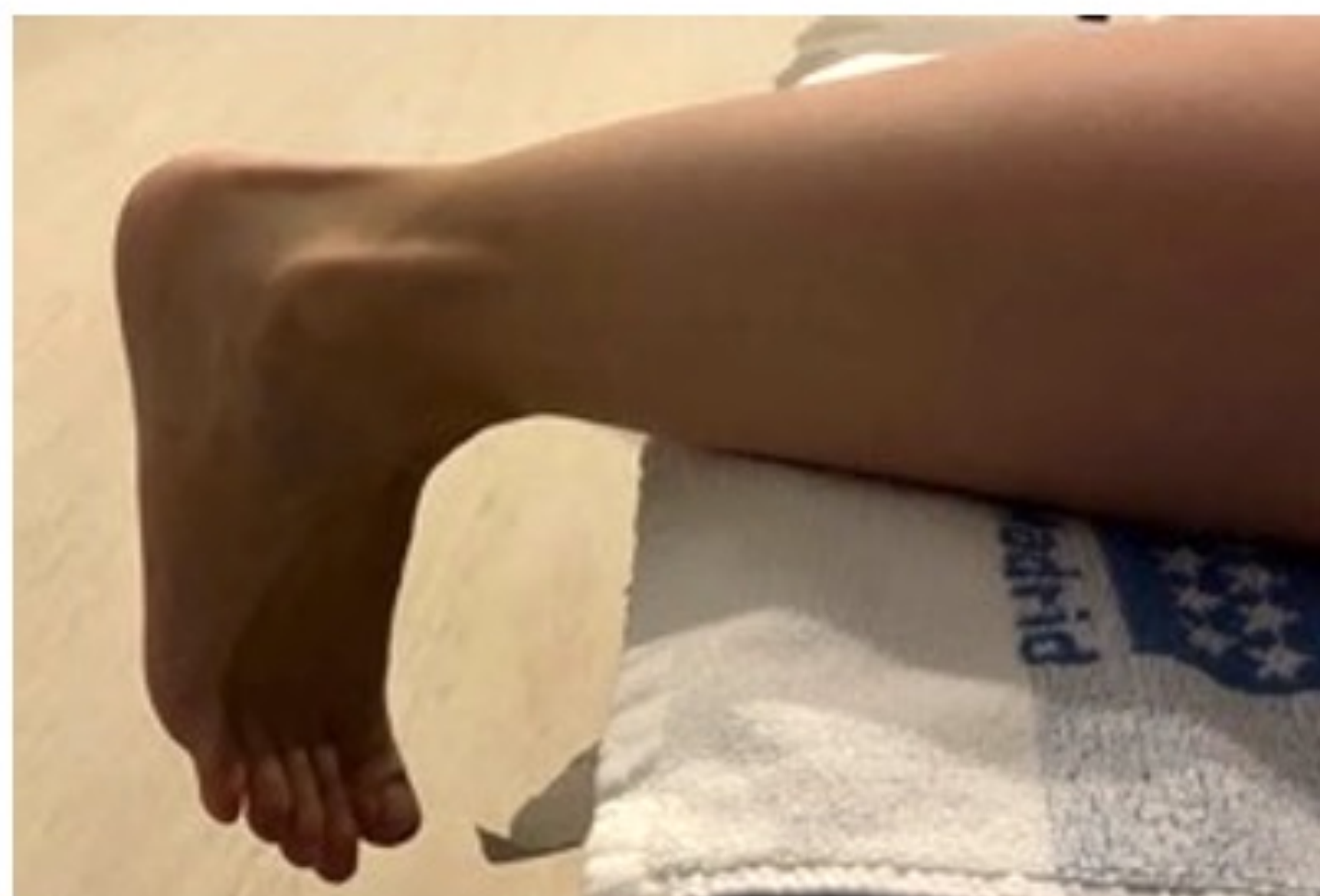
Corte longitudinal submaleolar del lig. peroneo-calcáneo (LPC) entre el maleolo peroneo (MP) y el calcáneo (C), de localización profunda a los tendones peroneos largo (TPL) y corto (TPC).



# Compartimento posterior

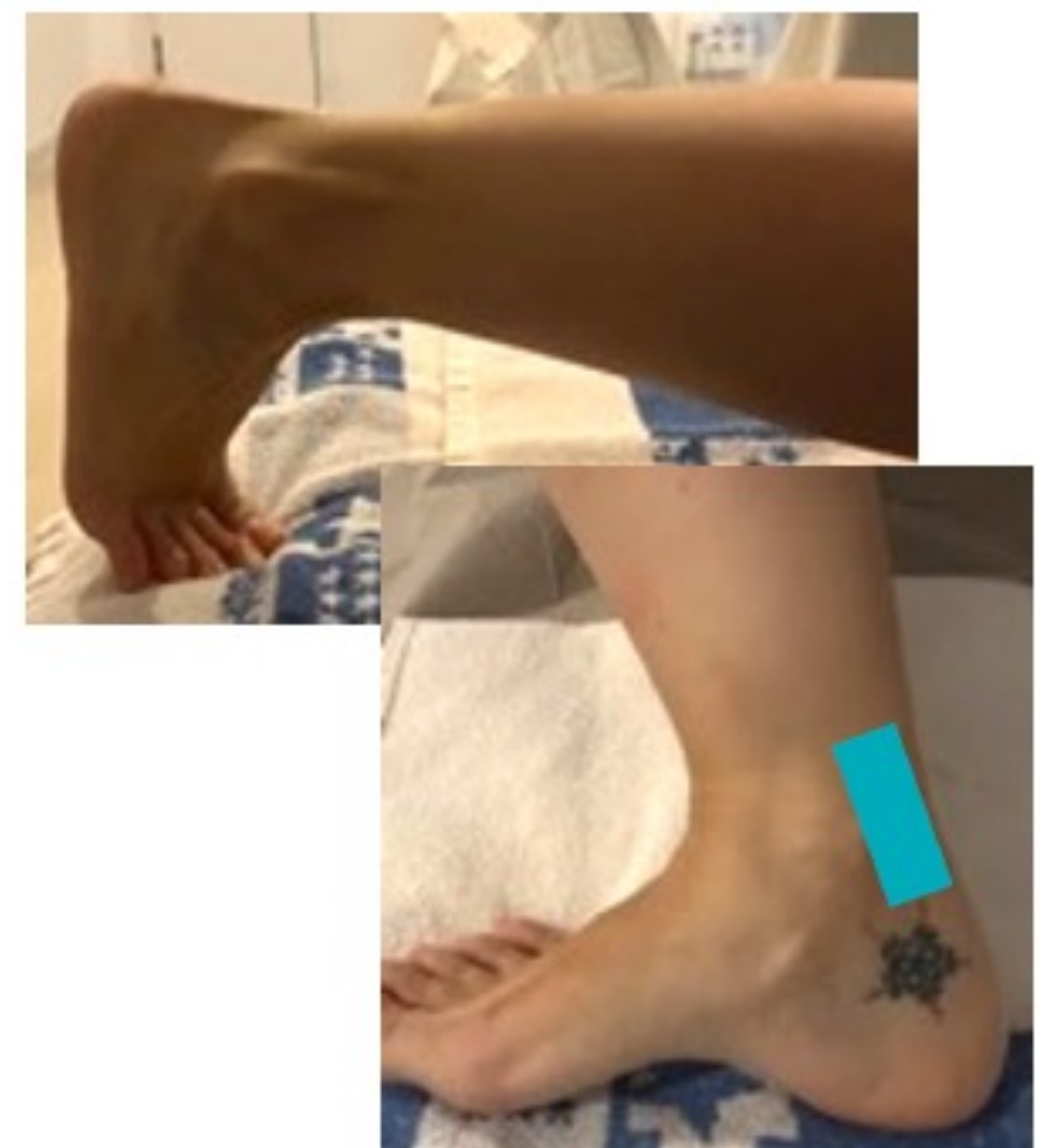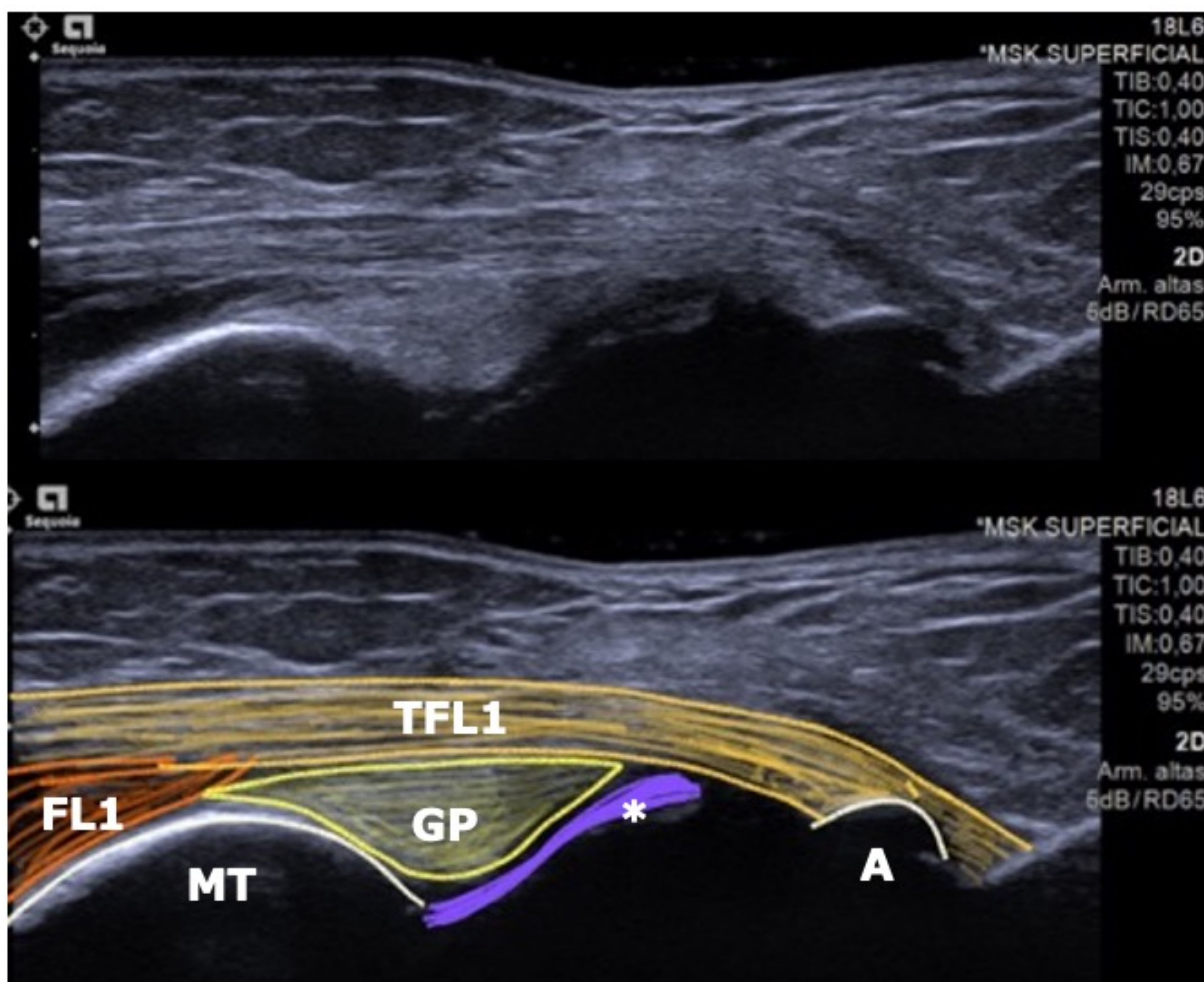
- Paciente colocado en decúbito prono, con el pie colgando fuera de la camilla.
- Para explorar algunas estructuras se puede sugerir al paciente que apoye los dedos en la camilla, o bien, realizamos nosotros una extensión plantar pasiva.
- Usaremos una sonda lineal de alta frecuencia (>7Mhz), en nuestro caso 18L6.
- Usar abundante cantidad de gel para asegurar el contacto con la sonda, sobre todo en planos axiales, ya que hay poca superficie de contacto.
- Incluimos en este apartado la exploración de la fascia plantar.





## Tendón del flexor largo del 1º dedo y receso articular posterior:

- Para su exploración puede ser de ayuda el apoyo del pie en camilla.
- Situamos la sonda longitudinal medial al tendón de Aquiles para ver el tendón del flexor largo del 1º dedo (se inserta en falange distal del mismo).
- En este corte vemos el receso articular posterior del tobillo.

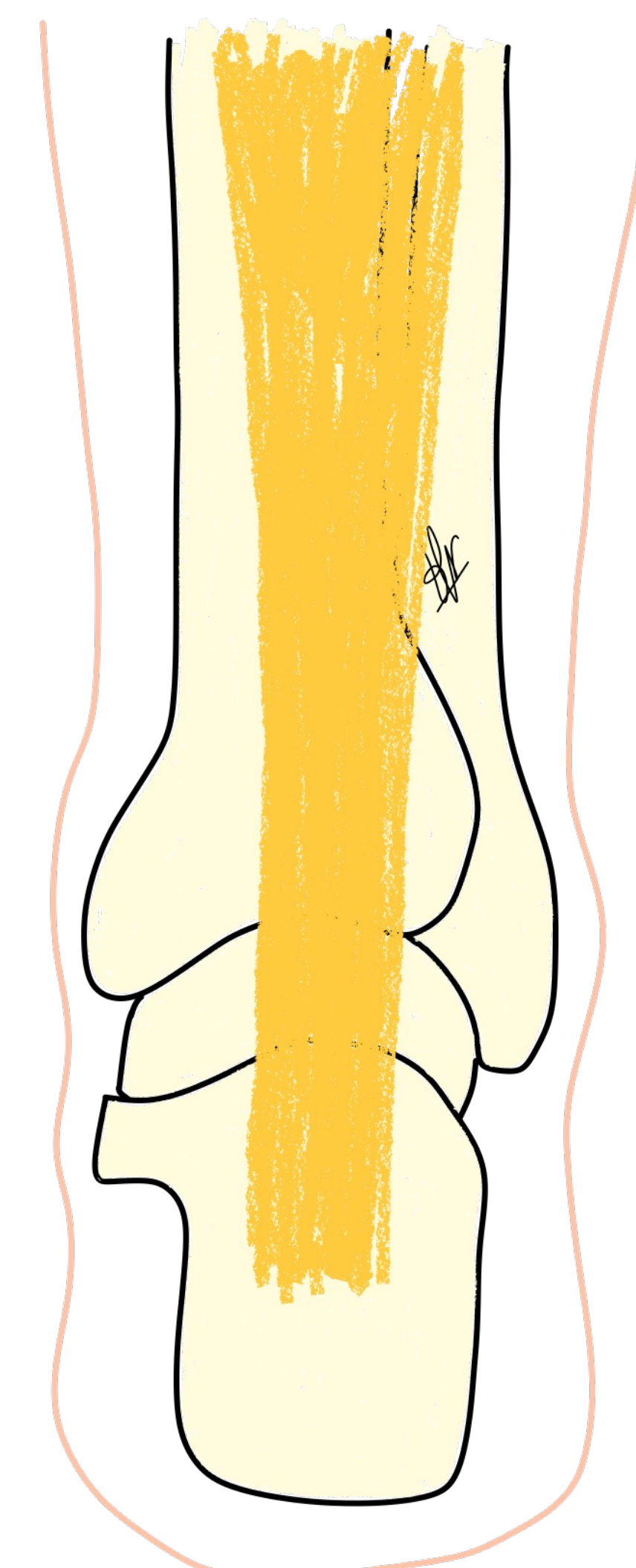
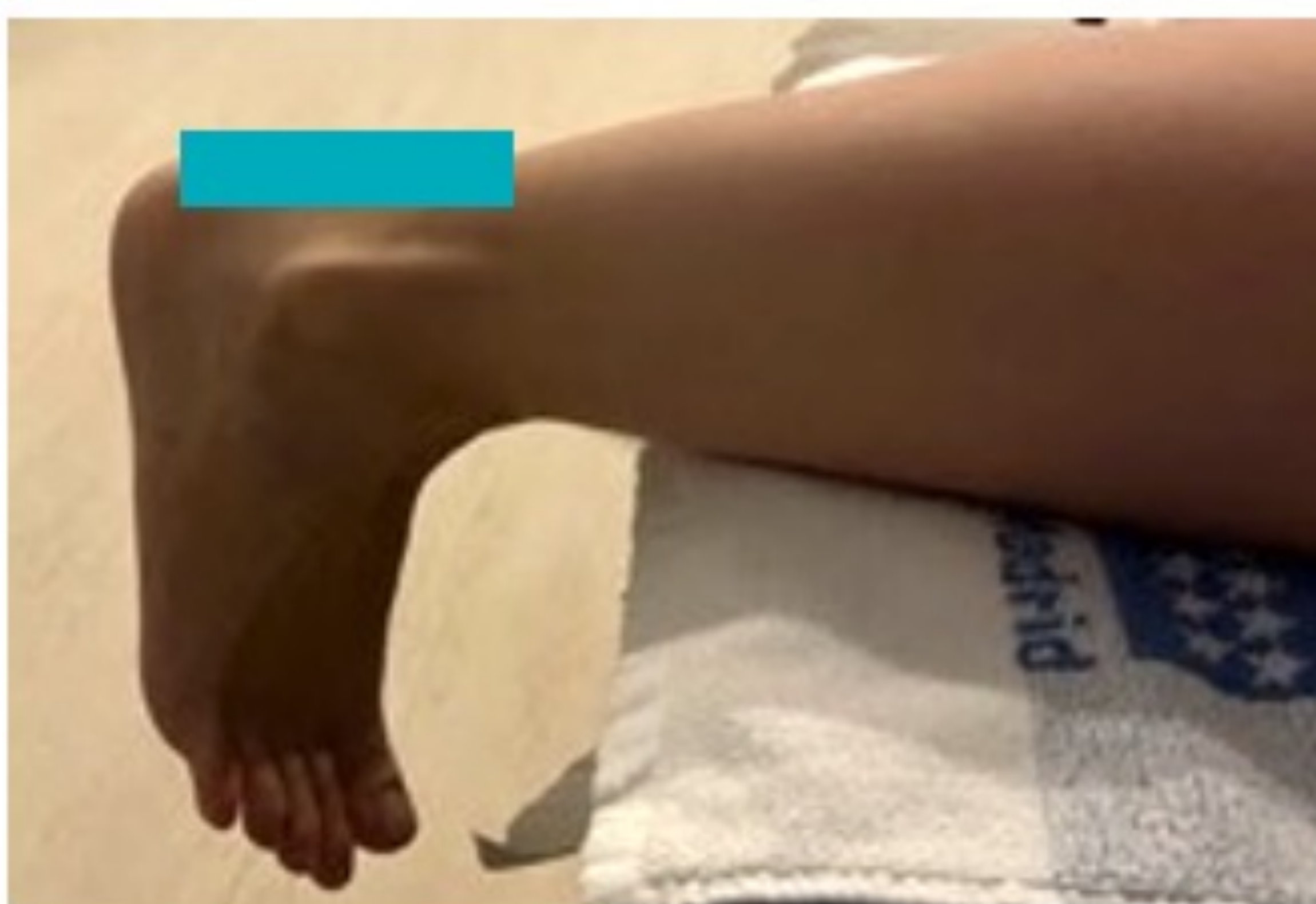

Corte longitudinal retromaleolar en el que se observa el músculo (FL1) y el tendón del flexor largo 1º dedo (TFL1) discurrendo sobre maleolo tibial (MT) y el astrágalo (A), la almohadilla grasa posterior (GP) y el receso articular posterior (\*).

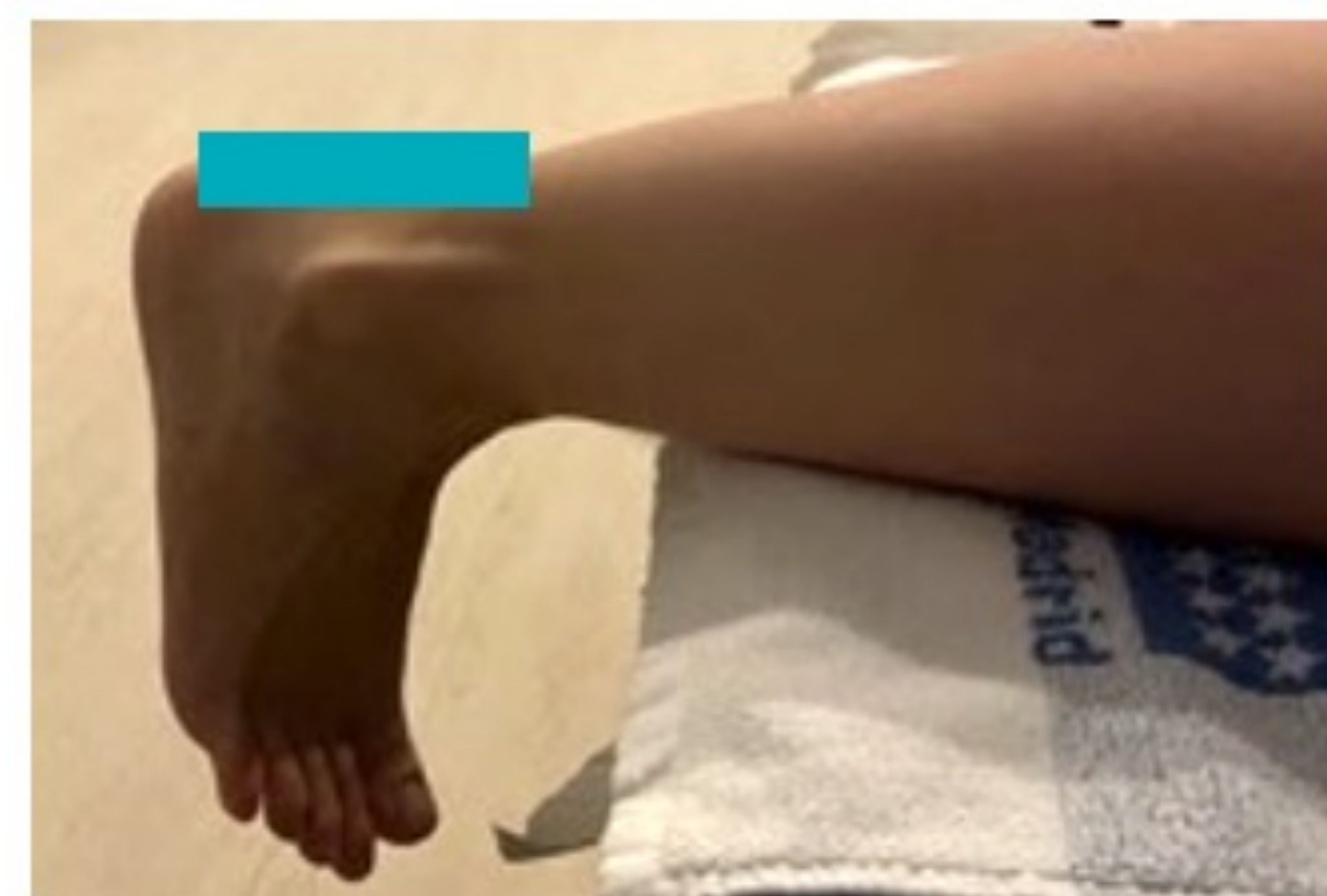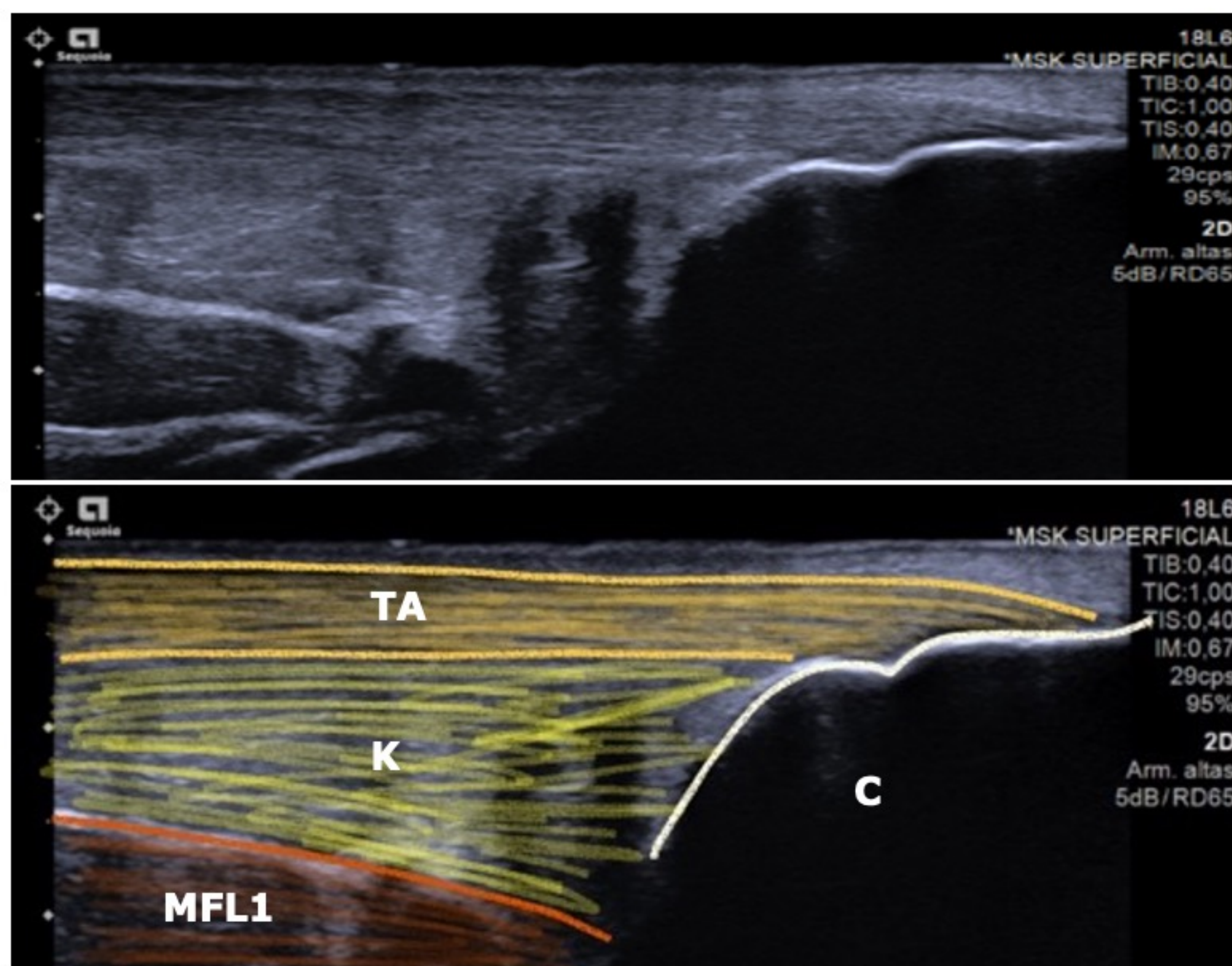


# Tendón de Aquiles

- Es el tendón del músculo tríceps sural. Se inserta distalmente en la cara posterior del calcáneo.
- Para su exploración, dejamos el pie colgando, y realizamos movimientos de flexo-extensión.
- Exploramos en eje axial y longitudinal, y siempre comparamos con el contralateral, desde la unión mio-tendinosa, hasta su inserción distal.
- Es un tendón superficial con poca superficie de contacto con el transductor, por lo que podemos ayudarnos con abundante gel, sobre todo para la exploración en plano axial.
- Subyacente al mismo, encontraremos la grasa de Kager, el sóleo y la bursa retrocalcánea, que puede no verse si no hay líquido.



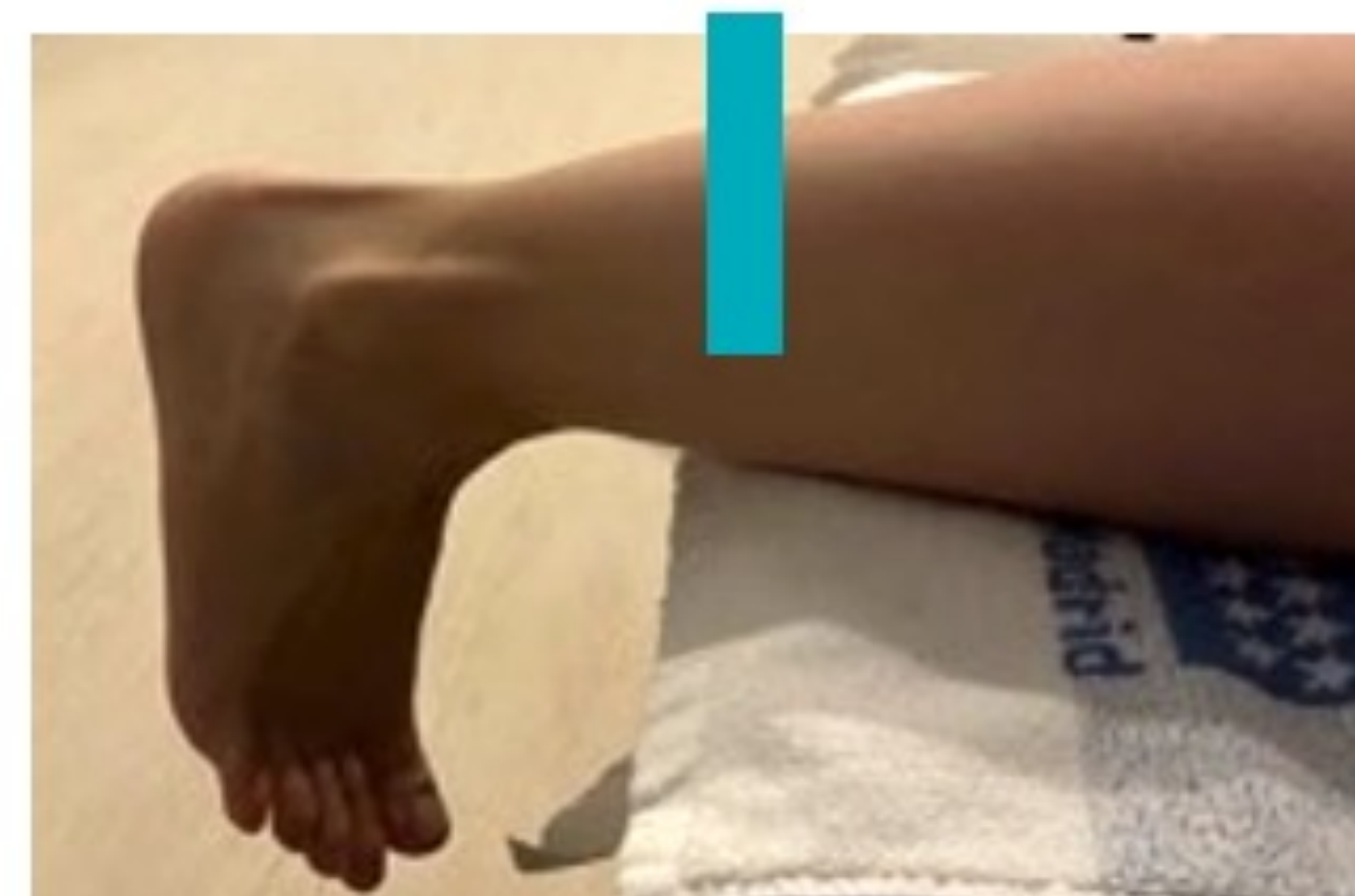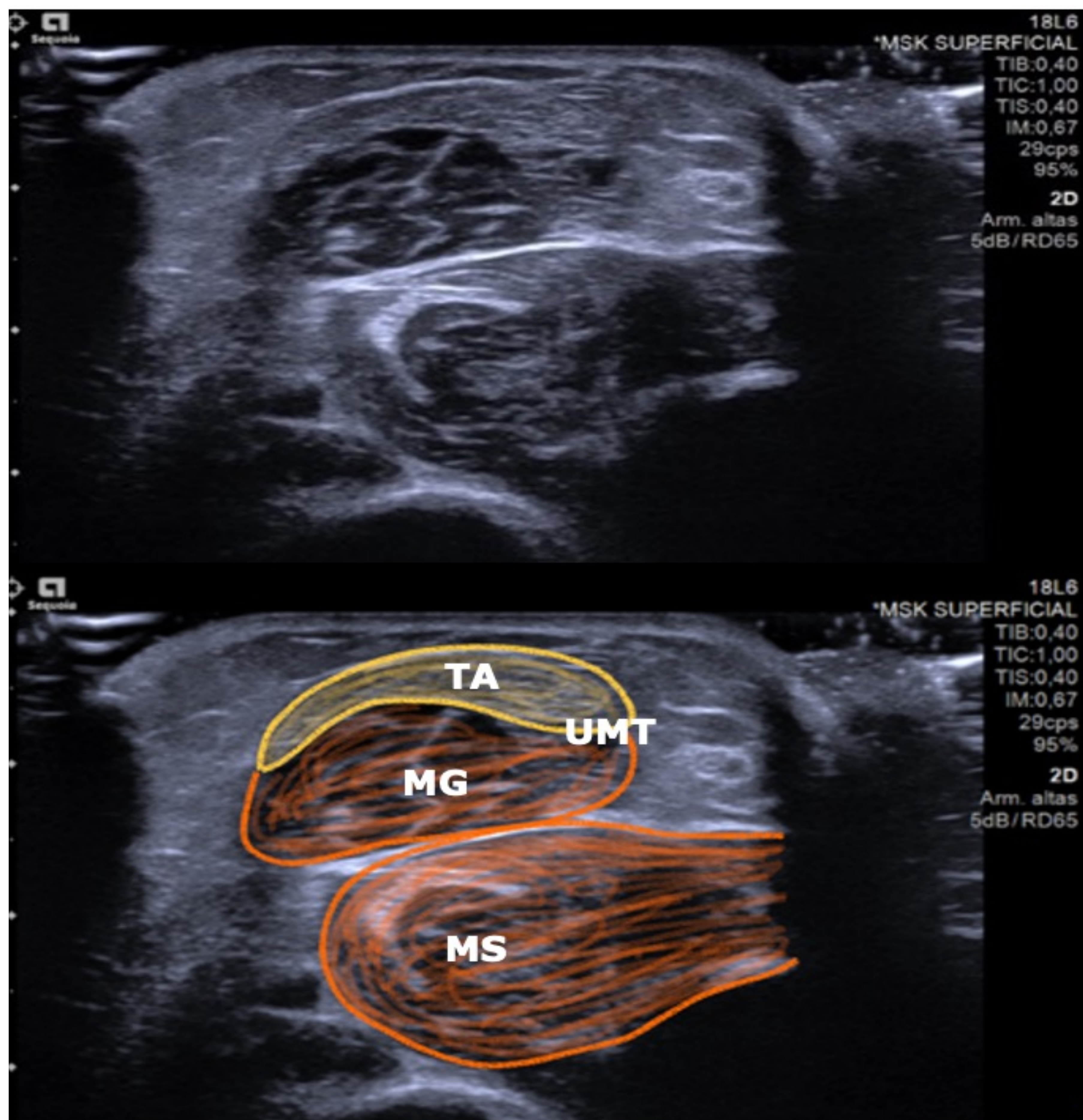




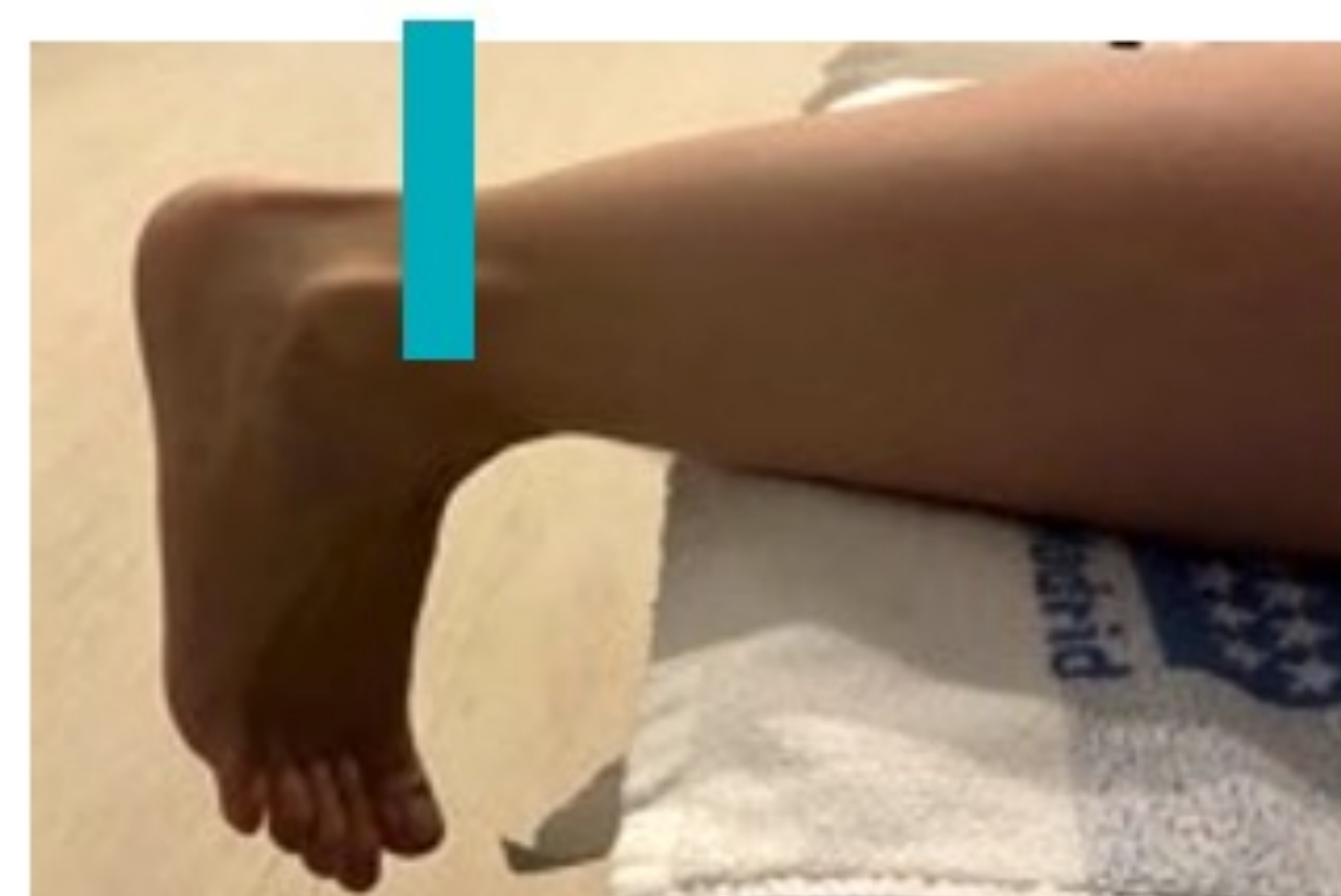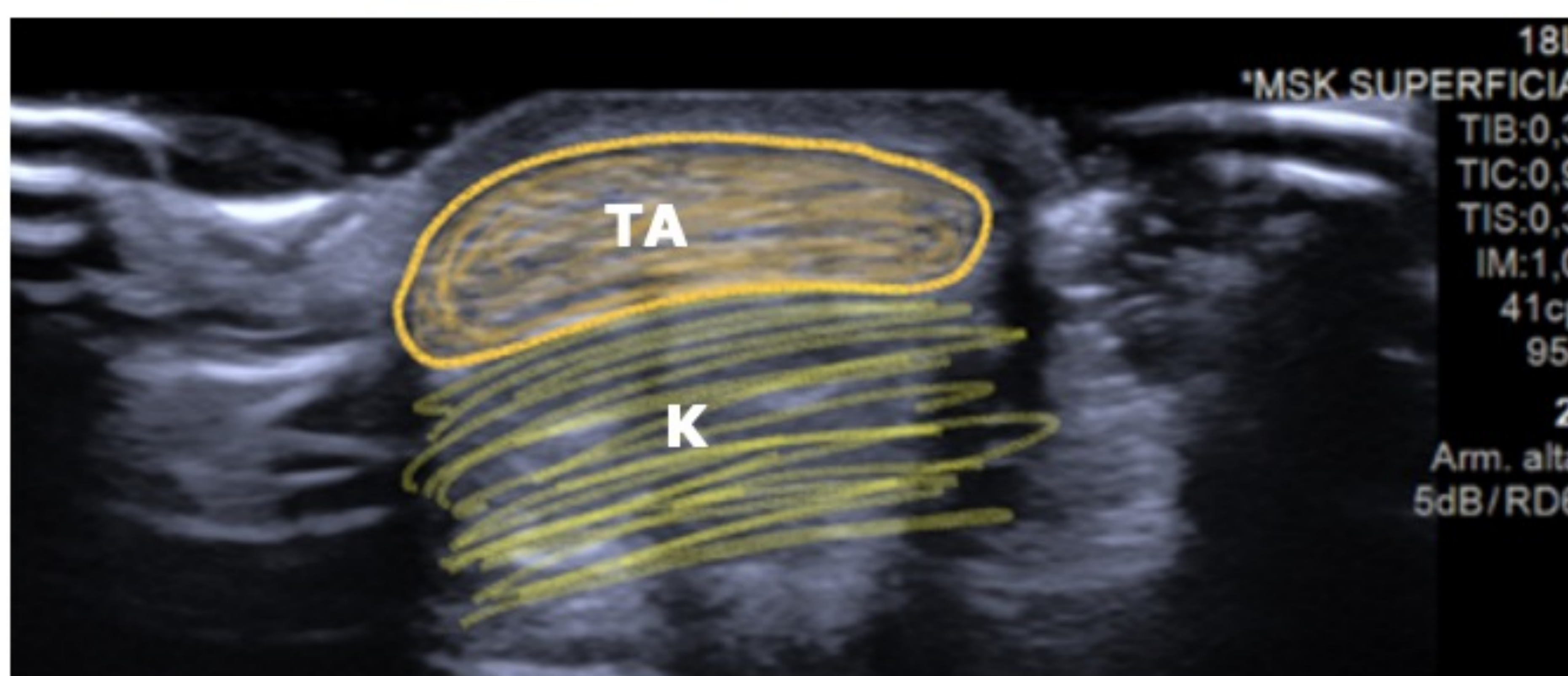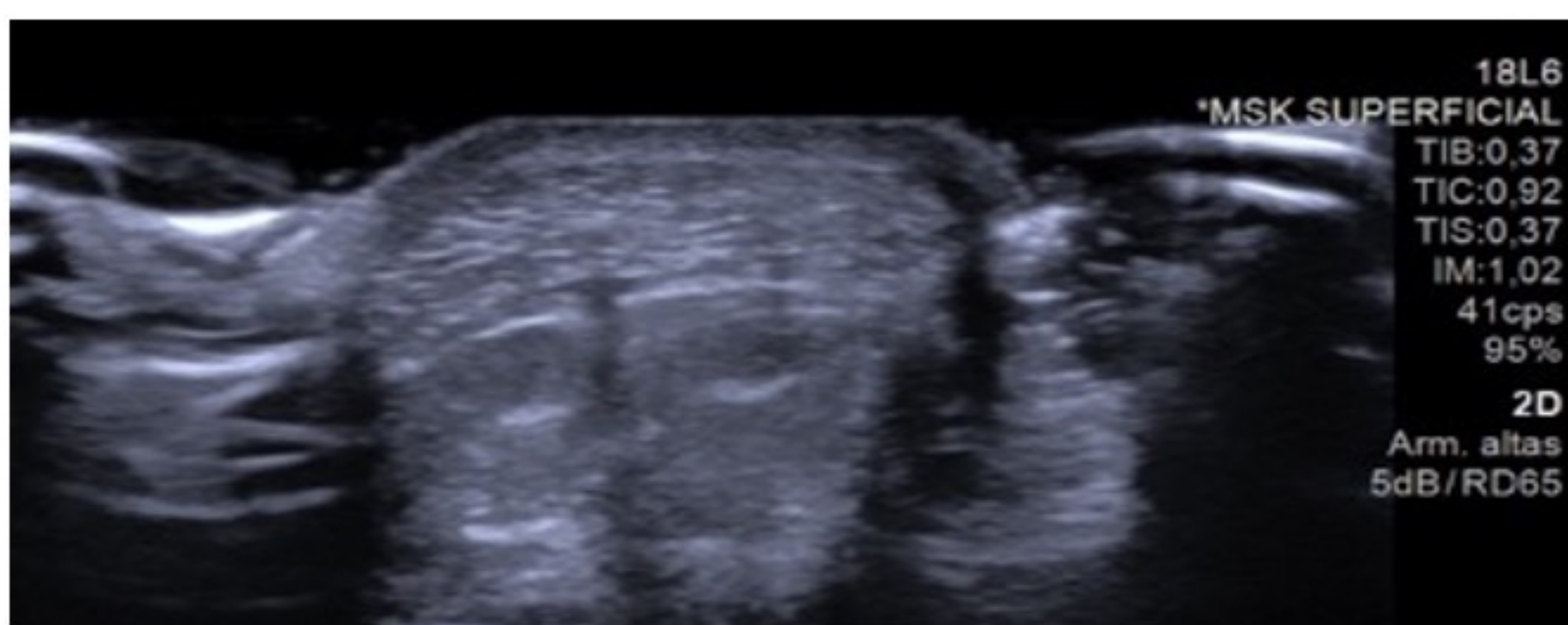
Corte longitudinal del tendón Aquiles (TA) en su inserción calcánea distal (C).

Subyacente al mismo se identifica la grasa de Kager (K), y más profundo, el vientre muscular del flexor largo del 1º dedo (MFL1).





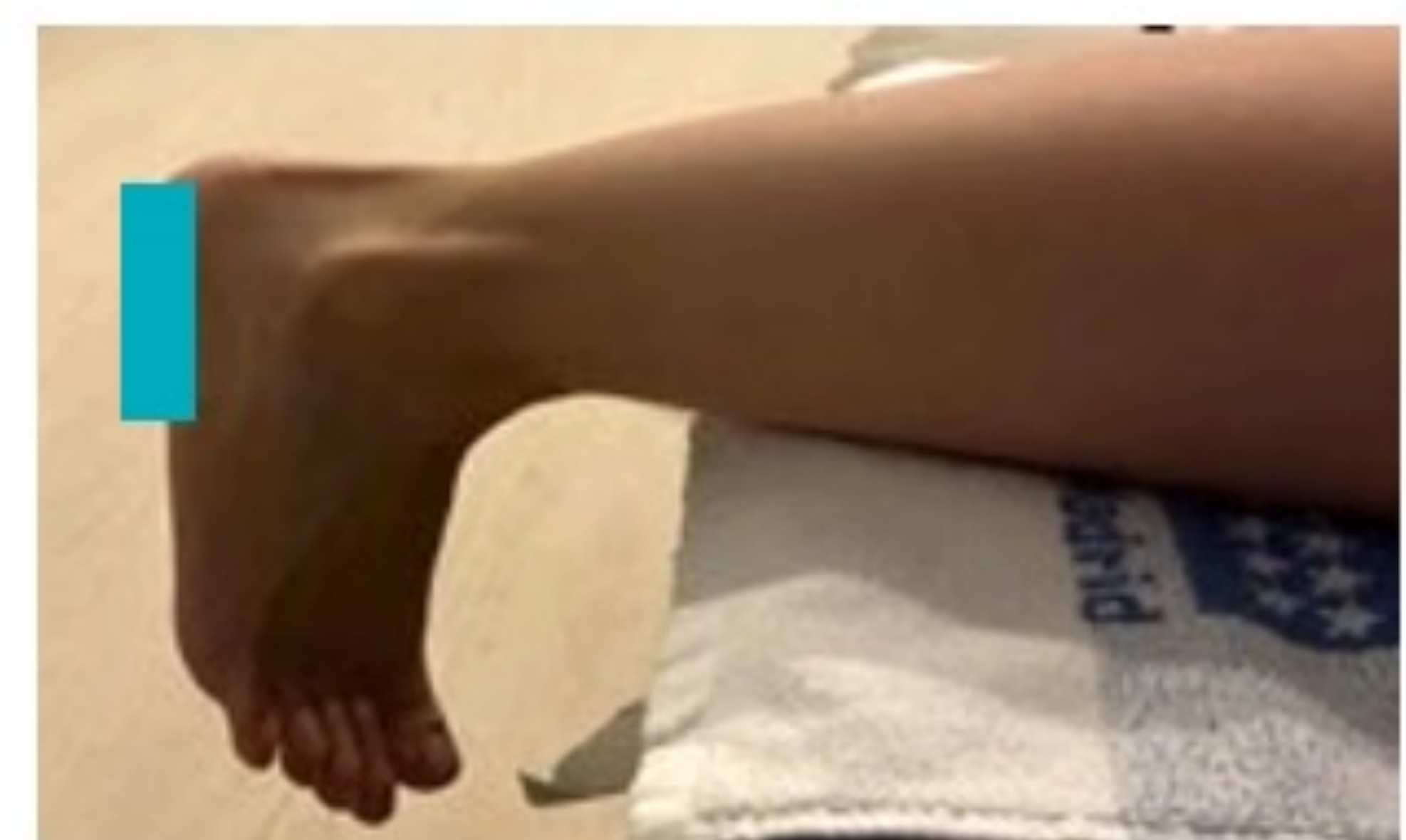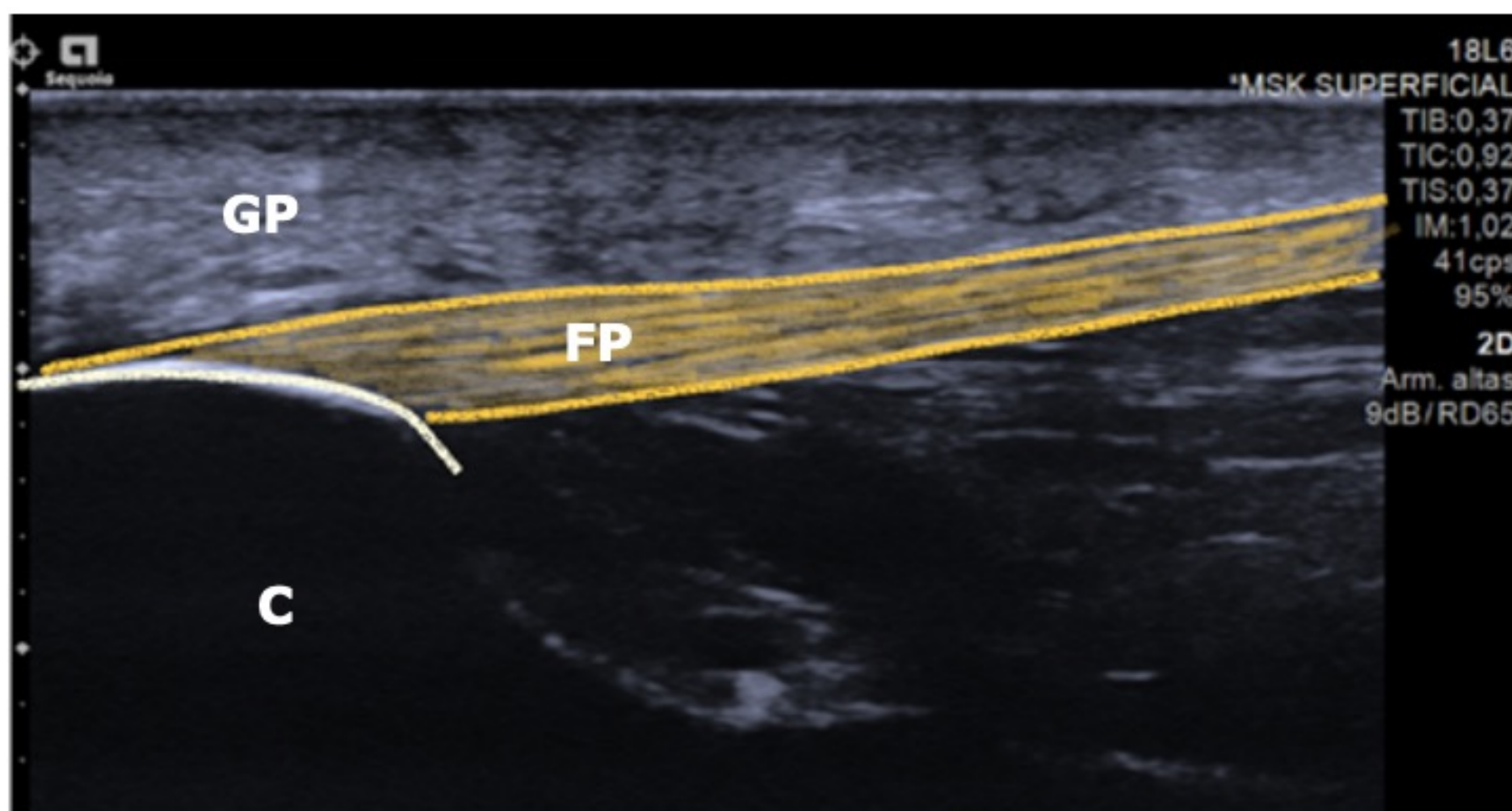
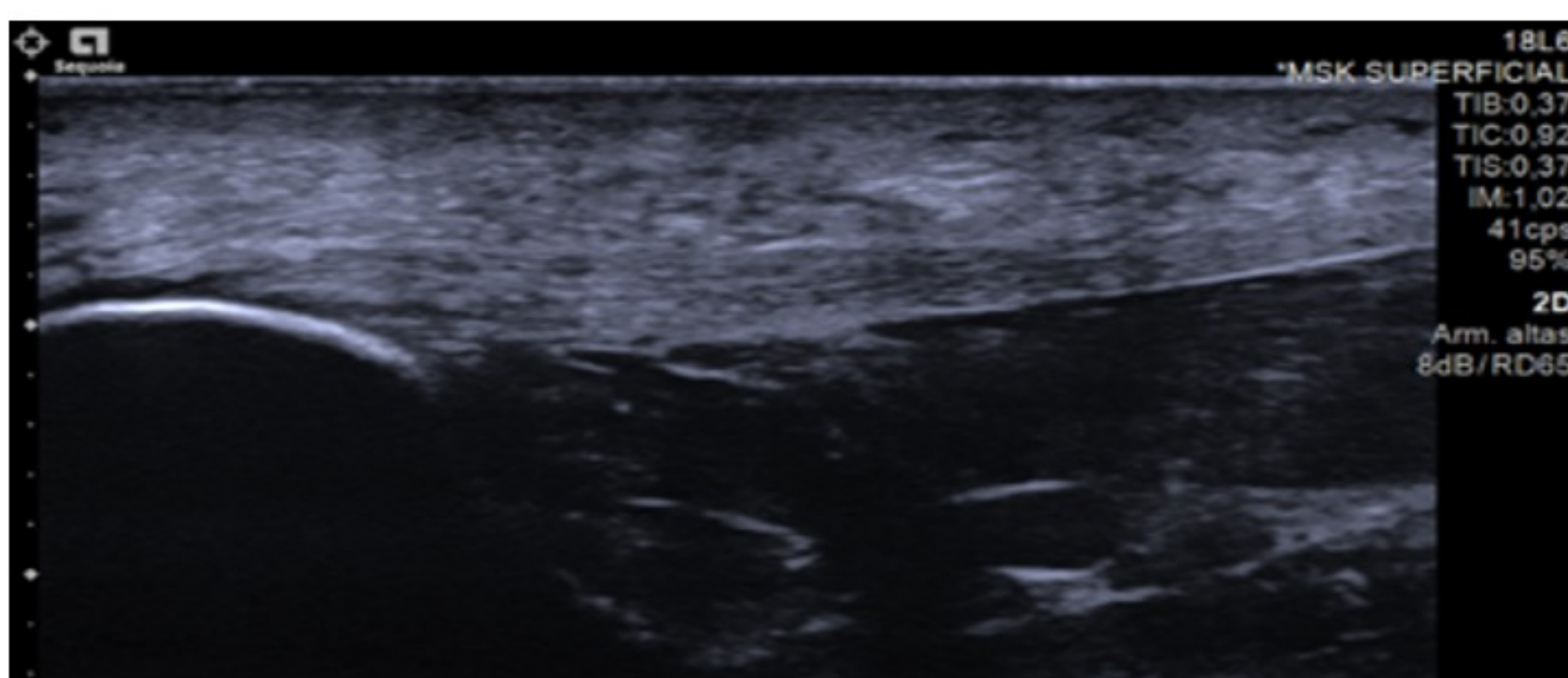
Corte axial del tendón Aquiles (TA) a nivel de la unión mio-tendinosa (UMT) y en región distal, en los cuales se puede visualizar los vientres musculares de los gemelos (MG) y el sóleo (MS); y la grasa de Kager (K) retroaquílea.





# Fascia plantar

- Aunque no forma parte de la articulación del tobillo, se puede explorar la inserción de la fascia plantar en el calcáneo de forma complementaria.
- Se coloca al paciente en prono, con el pie colgando y se apoya el transductor en longitudinal y en axial sobre el talón para extenderla y explorarla fácilmente.
- Para verla mejor, hay que aumentar la ganancia ya que el sonido se atenúa por la planta del pie.



Corte axial longitudinal de la fascia plantar (FP) en su inserción calcánea (C) subyacente a la grasa plantar (GP).



# Conclusión

- La anatomía es la base del conocimiento en nuestra especialidad, siendo muy importante su dominio para poder realizar adecuadamente las distintas exploraciones.
- La exploración del tobillo puede resultar muy compleja durante nuestra etapa formativa por sus múltiples estructuras de pequeño tamaño a estudiar, así como la localización de las mismas entre estructuras óseas, que nos dificultan su abordaje.
- Realizando una exploración de forma sistemática y ordenada, podremos realizar una ecografía del tobillo y llegar a un diagnóstico sin necesidad de otras exploraciones complementarias más complejas.
- Aunque en algunas ocasiones no vamos a poder llegar al diagnóstico solamente con la ecografía, pero si que tendremos una buena aproximación diagnóstica.



# Bibliografía

- Musculoskeletal ultrasound Technical Guidelines. VI. Knee. Ankle. I Beggs, S. Bianchi, A. Bueno, M. Cohen, M. Court-Payen, A. Grainger, F. Kainberger, A. Klauser, C. Martinoli, E. McNally, P. J. O'Connor, P. Peetrons, M. Reijnierse, P. Remplok, E. Silvestri.
- A. Bueno, J. L. Del Cura. Ecografía musculoesquelética esencial. Ed. Panamericana.
- Martinoli C. Musculoskeletal ultrasound: technical guidelines. Insights Imaging.2010; 1(3):99-141.
- Guerra Garijo, T., Mato Chaín, J., Valenzuela Claros, J. C., Gallego Beuth, J. C., Pérez Alonso, I., & Guerra Polo, J. Ángel. (2018). Tobillo y pie: Anatomía ecográfica de la articulación sana y localizaciones frecuentes de la patología que presenta. Seram.
- Netter FH. Atlas of Human Anatomy. 4th edition. 2006 Elsevier/Saunders.